Hochschule Aalen

Masterarbeit des Studiengangs
M.Sc. Vision Science and Business Optometry

Ultra-Widefield-cSLO vs. Konventionelles cSLO

Sollte die Untersuchung der peripheren Netzhaut der Standard in der optometrischen Praxis werden?

Zugelassene Abschlussarbeit des
Masterstudiengangs „Vision Science (Optometry) and Business“
zur Erlangung des akademischen Grades
Master of Science (M.Sc.)

vorgelegt von

Niklas Müller-Amon

Tag der Einreichung:

22.08.2020

Erstbetreuerin: Prof. Dr. Anna Nagl

Zweitbetreuerin: Petra Lindner, M.Sc.

Gutachter: Thomas Hofmann, M.Sc.

Erklärung

Ich versichere hiermit, dass ich die vorliegende Masterthesis selbstständig und ohne fremde Hilfe angefertigt und keine andere als die angegebene Literatur benutzt habe. Alle von anderen Autoren wörtlich übernommenen Stellen wie auch die sich an die Gedankengänge anderer Autoren eng anlehnenden Ausführungen meiner Arbeit sind besonders gekennzeichnet. Diese Arbeit wurde bisher in gleicher oder ähnlicher Form keiner anderen Prüfungsbehörde vorgelegt und auch nicht veröffentlicht.

Ort, Datum

Unterschrift

Abstract

Demographische Veränderungen durch eine zunehmende Alterung der Gesellschaft und eine Zunahme an Erkrankungen wie der AMD, des Glaukoms und der diabetischen Retinopathie stellen ophthalmologische Versorgungs- und Vorsorgemaßnahmen in Deutschland vor immer größere Herausforderungen. Einen wesentlichen Beitrag zur Sicherung der Vorsorgemaßnahmen können in der Zukunft Optometristen leisten. Mit Hilfe modernster Technologien, wie dem Ultra-Widefield-cSLO (Optos Daytona), können auch bei kleinen Pupillendurchmessern 200° Aufnahmen vom Augenhintergrund erstellt werden.

Ziel: Anzahl und Art der Auffälligkeiten, die in der peripheren Netzhaut mit Hilfe des UWF-SLO (> 60 - 200°) erkannt werden, setzen die Untersuchung der peripheren Netzhaut als neuen Standard im optometrischen Screening in Deutschland. Die Basis für Untersuchungen der peripheren Netzhaut ist eine hohe Erkennbarkeit von Auffälligkeiten im zentralen Netzhautbereich (FOV 60°). Es wird im direkten Vergleich für zwölf definierte Auffälligkeiten, die Interrater-Reliabilität zwischen dem UWF-cSLO (Optos Daytona) und einem konventionellen cSLO (EasyScan) für den zentralen Netzhautbereich (FOV bis 60°) verglichen.

Methoden: 268 Probanden (entspricht 536 untersuchten Augen) haben an der Studie im Zuge einer Routine Augenuntersuchung teilgenommen. Es wurde für den zentralen Netzhautbereich für jedes Auge zwei Aufnahmen mit dem EasyScan (FOV 45° + 15°) und jeweils eine Aufnahme mit dem Optos Daytona zur Untersuchung des zentralen und peripheren Netzhautbereichs aufgenommen. Für den direkten Vergleich zwischen den Instrumenten für den zentralen Netzhautbereich wurde für zwölf definierte Auffälligkeiten die Interrater-Reliabilität mittels Cohens Kappa „k“ (nach Landis und Koch) bestimmt. Ergebnisse der Netzhautperipherie (FOV 60° - 200°) werden mittels Methoden der deskriptiven Statistik dargestellt.

Ergebnisse: Für den zentralen Netzhautbereich, konnten in dieser Studie für zehn von zwölf definierte Auffälligkeiten, (C / D - Ratio, Glaukom, AMD, Weiche und Harte Drusen, Kreuzungszeichen, Mikroaneurysmen, Tortuositas, Ödeme und Nävi) eine „fast perfekte“ Übereinstimmung (k > 0.81 - 1.00) erzielt werden.

Für zwei weitere definierte Auffälligkeiten (Foramen und Gliose) konnte eine „erhebliche Überein-stimmung“ (k > 0.61 - 0.80) erreicht werden. 521 Ultra-Widefield-Aufnahmen wurden in dieser Studie evaluiert. 15 Aufnahmen entsprachen nicht den Kriterien für UWF-Aufnahmen und wurden nicht in die Studie einbezogen. Es konnten in 280 Augen periphere Auffälligkeiten dokumentiert werden, die bei Verwendung des konventionellen cSLO nicht erkannt werden können. Darunter in mehreren Fällen multiple Fleckblutungen, die außerhalb standardisierter Felder (EDTRS) lagen und in zwei Fällen trotz ärztlicher Untersuchung (Indirekte Ophthalmoskopie bei dilatierten Pupillen) nicht erkannt wurden.

Fazit: Die hohe Fallzahl von 280 Augen, bei denen periphere Auffälligkeiten (FOV 60° - 200°) dokumentiert werden konnten, bei gleichzeitig sehr guter Erkennbarkeit von zentralen Auffälligkeiten (FOV 60°) legen die Empfehlung nah, die Untersuchung der peripheren Retina mittels Ultra-Widefield-cSLO (Optos Daytona) als neuen Standard in das optometrische Screening in Deutschland zu integrieren. Die Anwendung von diagnostischen Mydriatika zur Untersuchung des Fundus im optometrischen Screening erscheint bei Verwendung dieser Technologie nicht notwendig.

Abstract (English)

Demographic changes due to an aging society and an increase in diseases such as AMD, glaucoma and diabetic retinopathy pose ever greater challenges for ophthalmological care and preventive measures in Germany. Optometrists will be able to make a significant contribution to safeguarding preventive measures in the future. Along with the help of the latest technology, such as the ultra-widefield cSLO (Optos Daytona), 200° images of the fundus of the eye can be made even with small pupil diameters.

Objective: The number and type of abnormalities that are detected in the peripheral retina using the UWF-cSLO (FOV> 60 - 200°) set the examination of the peripheral retina as the new standard in optometric screening in Germany. The basis for examinations of the peripheral retina is a high detectability of abnormalities in the central retinal area (FOV 60°). In a direct comparison, the inter-rater reliability between the UWF-cSLO (Optos Daytona) and a conventional cSLO (EasyScan) for the central retinal area (FOV up to 60°) is compared for twelve defined abnormalities.

Methods: 268 subjects (equivalent to 536 examined eyes) took part in the study as part of a routine eye examination. For the central retinal area for each eye, two images with EasyScan (FOV 45°+15°) and one image with the Optos Daytona were taken to examine the central and peripheral retinal area. For a direct comparison between the instruments for the central retinal area, the inter-rater reliability was determined for twelve defined abnormalities using Cohens Kappa (Landis & Koch). Results of the retinal periphery (FOV 60° - 200°) are presented using methods of descriptive statistics.

Results: For the central retinal area, in this study for ten out of twelve defined abnormalities (C / D - Ratio, glaucoma, AMD, soft and hard drusen, crossing signs, microaneurysm, tortuositas, edema and nevi) an "almost perfect" match (k >0.81 - 1.00) can be achieved. For two other defined abnormalities (foramen and ERM) a “considerable agreement” (k > 0.61 - 0.80) could be achieved. 521 ultra-widefield recordings were evaluated in this study. 15 admissions did not meet the criteria for UWF admissions and were not included in the study. In 280 eyes, we

were able to document peripheral abnormalities that cannot be recognized when using the conventional cSLO. In several cases, this included multiple spot bleeding that were outside of the standardized fields (EDTRS) and in two cases were not detected despite a medical examination (indirect ophthalmoscopy with dilated pupils).

Conclusion: The high number of cases of 280 eyes in which peripheral abnormalities (FOV 60° - 200°) could be documented, with at the same time very good recognizability of central abnormalities (FOV 60°), suggest the recommendation to examine the peripheral retina by means of ultra-widefield- cSLO (Optos Daytona) to be integrated as the new standard in optometric screening in Germany. The use of diagnostic mydriatics to examine the fundus in optometric screening does not appear to be necessary when using this technology.

Inhaltsverzeichnis

Erklärung ..... **I**

Abstract ..... **II**

Abstract (English) ..... **IV**

Inhaltsverzeichnis ..... **VI**

Abkürzungen ..... **IX**

1 Relevanz des Themas und Erläuterung der Vorgehensweise **1**

1.1 Bedeutung des Sehens in der Gesellschaft 1

1.2 Augenvorsorgescreening: Die Wahl zwischen Augenarzt und Optometrist 1

1.3 Bedeutung von Screenings für die Gesellschaft 2

1.4 Vorgehensweise der vorliegenden Untersuchung 3

2 Optometrisches Screening - Praxis und unterstützende technologische Entwicklung **4**

2.1 Optometrisches Screening in der Praxis 4

2.2 Technologische Entwicklung der Scanning-Laser-Ophthalmoskopie 5

2.2.1 Prinzip der Netzhautbeleuchtung 6

2.2.2 Entwicklung und Funktion des cSLO 7

2.2.3 Darstellung unterschiedlicher Netzhautebenen 9

2.2.4 Sichtfeldgrößen (Field of View) beim konventionellen und UWF-SLO 9

2.2.5 EasyScan - konventionelles cSLO 13

2.2.6 Optos Daytona - Ultra-Widefield cSLO 16

2.2.7 Optomap Bildgebungsverfahren des Optos Daytona 17

2.2.8 Grenzen aktueller UWF-bildgebender Verfahren 19

3 Optometrisches Screening - der Stand der wissenschaftlichen Publikationen **21**

3.1 Grundlegender Vergleich SLO vs. traditionelle Verfahren 21

3.2 EasyScan 22

3.3 Optos optomap Bildgebungsverfahren 23

3.3.1 Periphere Läsionen 23
3.3.2 AMD 24
3.3.3 Glaukom 27
3.3.4 Diabetische Retinopathie 27
3.3.5 Zusammenfassende Betrachtung 29
3.4 Vergleich: Optos optomap und Zeiss Clarus 30
3.5 Kriterien zur Bewertung des UWF-cSLO in der optometrischen Praxis 31
4 Material und Methoden 33
4.1 Probandenkollektiv 33
4.2 Messungen 33
4.2.1 Aufnahmen mit dem EasyScan 34
4.2.2 Aufnahmen mit dem Optos Daytona 35
4.3 Auswertung der Aufnahmen 35
4.4 Statistische Auswertung 36
4.4.1 Zentrale Netzhautaufnahmen mit EasyScan und Optos Daytona 36
4.4.2 Statistische Auswertung der Ergebnisse zur peripheren Netzhaut 37
5 Ergebnisse 38
5.1 Zusammenfassende Übersicht der Ergebnisse 38
5.2 Statistische Auswertung für den zentralen Netzhautbereich: EasyScan vs. Optos Daytona 39
5.2.1 Ergebnisse für den zentralen Netzhautbereich 39
5.2.2 Bewertung der Ergebnisse für den zentralen Netzhautbereich 41
5.3 Ergebnisse und Bewertung der Untersuchung der peripheren Netzhaut 42
5.3.1 Ergebnisse für den peripheren Netzhautbereich 42
5.3.2 Bewertung der Ergebnisse für den peripheren Netzhautbereich 44
6 Diskussion 45
6.1 Probandenkollektiv 45
6.2 Aufnahmen bei Medientrübungen wie einer Katarakt 46
6.3 Interrater-Reliabiltät 47

6.3.1 Trainingseffekt 48
6.3.2 Verwendung unterschiedlicher Laserwellenlängen und deren Auswirkungen 48
6.4 Diskussion Optos optomap Daytona - Ultra-Widefield 53
6.4.1 Ausschluss von 21 Aufnahmen 54
6.4.2 Vorteile des Optos Ultra-Widefield für Kunden und Optometristen 54
6.4.3 Zukünftiger Einsatz der dilatierten Fundusuntersuchung 58
7 Schlussfolgerung und Ausblick 60
Literaturverzeichnis 62
Abbildungsverzeichnis 69
Tabellenverzeichnis 70
Anhang 71

Abkürzungen

AMD	Altersbedingte Makuladegeneration
ARM	Altersbedingte Makulopathie
B. V.	Besloten vennootschap met beperkte aansprakelijkheid, übersetzt: geschlossene / private Gesellschaft mit beschränkter Haftung
CSCR	Central Serous Chorioretinopathy
cSLO	Confocal Scanning Laser Ophthalmoscope
DOG	Deutsche Ophthalmologische Gesellschaft
DR	Diabetische Retinopathie
ERM	Epiretinale Membran
ETDRS	Early Treatment Diabetic Retinopathy Study
FA	Autofluoreszenzangiographie
FDT	Frequence-Doubbling-Technology
FOV	Field of View
ICGA	Indocyaningrün-Angiographie
mm	Millimeter
MW	Megawatt
NFL	Nervenfaserschicht
Nm	Nanometer
OCT	Optische Kohärenz Tomographie
PERRLA	Pupils, Equal, Round, Reactive to Light and Accommodation
RAL	Reichs-Ausschuss für Lieferbedingungen
RPE	Retinales Pigmentepithel
SLO	Scanning Laser Ophthalmoscope
UWF	Ultra-Widefield
WHO	World Health Organization

Markennamen sind in der vorliegenden Arbeit nicht mit ® oder ™ gekennzeichnet

1 Relevanz des Themas und Erläuterung der Vorgehensweise

1.1 Bedeutung des Sehens in der Gesellschaft

Sehen ist der wichtigste Sinn des Menschen. 40% der zum Hirn leitenden Nervenfasern werden über den Sehnerv weitergegeben.[1] Einer Umfrage aus dem Jahr 2012 zufolge, würde der überwiegende Teil der befragten Personen auf zehn Lebensjahre oder eine Gliedmaße verzichten, wenn sie dadurch ihre Sehkraft bis an ihr Lebensende erhalten könnten. Im Gegensatz dazu steht eine geringe Bereitschaft, aktiv Augenvorsorgeuntersuchungen wahrzunehmen. Lediglich 21% der befragten Personen gaben an, in den letzten fünf Jahren eine Kontrolluntersuchung beim Augenarzt wahrgenommen zu haben. 68% der Befragten verzichten komplett auf Vorsorgeuntersuchungen beim Augenarzt, da sie keine Symptome verspüren.[2]

1.2 Augenvorsorgescreening: Die Wahl zwischen Augenarzt und Optometrist

Die WHO (World Health Organisation) schätzt, dass weltweit etwa 314 Millionen Menschen sehbehindert sind, darunter 45 Millionen, die als blind eingestuft werden. In Deutschland waren 2013 mehr als 560.000 Personen unter der Kategorie »Blindheit und Sehbehinderung« in der Schwerbehindertenstatistik verzeichnet. Nach Schätzungen der Weltgesundheitsorganisation seien 80% der weltweiten Sehbehinderungen behandelbar, oder wären bei frühzeitiger Erkennung vermeidbar gewesen.[3]

Die ophthalmologische Versorgung weltweit - vor allem aber auch in Deutschland - steht vor immer größeren Herausforderungen. 2012 prognostizierte die Deutsche Ophthalmologische Gesellschaft (DOG) für das Jahr 2030 einen Zuwachs an ärztlichen Versorgungs- und Vorsorgeleistungen von 30%. Der Berufsverband der Augenärzte sieht daher die flächendeckende Versorgung von Patienten für die Zukunft gefährdet.[1]

Die Prävention zur Erhaltung des Gesundheitszustands der Augen stellt eine signifikante Herausforderung dar. Zur Entlastung des ophthalmologischen Gesundheitssystems müssen die Schwerpunkte in der Früherkennung von der Entdeckung von Auffälligkeiten auf weitere Bereiche verteilt werden. Nach Empfehlung der WHO, offiziell vertreten durch das World Council of Optometry, soll der Fachbereich der Optometrie wesentlich zu dieser Entlastung beitragen.[4]

Augenoptiker und Optometristen werden in Deutschland immer weniger als reine Handwerker wahrgenommen. Das Berufsbild hat sich in den letzten Jahren zu einem dienstleistenden Gesundheitsberuf entwickelt.[5] In einigen Ländern (deren Anzahl steigt) ist der Optometrist bereits der erste Ansprechpartner bzw. die erste Anlaufstelle für Personen mit Sehproblemen.[6] Mehr als 75% aller Refraktions- und Korrektionsbestimmungen werden in Deutschland mittlerweile von Augenoptikermeistern und Optometristen durchgeführt. Mit steigendem Anteil als Gesundheitsdienstleister steigt auch die Verantwortung zur Erhaltung guten Sehens. Ansätze der anglo-amerikanischen Optometrie, wonach Optometristen mehr Verantwortung im Gesundheitssystem übernehmen, werden auch in Deutschland zunehmend sichtbar.[5] So wurde im vergangenen Jahr die „Gütegemeinschaft Optometrische Leistungen e.V.“ gegründet. Mit dem RAL Gütezeichen dokumentieren qualitätsbewusste Optometristen, dass sie bei der Ausübung ihres Berufes besondere Güte- und Prüfbestimmungen einhalten und deren Einhaltung regelmäßig prüfen und überwachen.[7] Die Abgrenzung zum Ophthalmologen sollte in jedem Falle beachtet werden. Die Aufgabe des Optometristen liegt im Wesentlichen darin, Auffälligkeiten des visuellen Systems zu erkennen, diese verantwortungsvoll zu befunden und im Bedarfsfalle auch an einen Facharzt zu überweisen. Klinische Diagnostik bzw. Therapie sind in Deutschland nicht Teil dieses Profils.[5]

1.3 Bedeutung von Screenings für die Gesellschaft

Die Hauptursachen für eine mögliche Erblindung oder Sehbehinderung in Deutschland bestehen in: Altersbedingter Makuladegeneration (AMD), Glaukom und diabetischer Retinopathie.[8] Die meisten Sehbehinderungen haben ihre Ursache in zwei oder mehr parallel verlaufenden Krankheitsprozessen, deren Eintrittswahrscheinlichkeit mit vorangeschrittenem Lebensalter deutlich ansteigt.

Die erfolgreiche Prävention einer Sehbeeinträchtigung hängt nicht nur von der Optimierung von ophthalmologischen Behandlungsverfahren, sondern auch von der Identifizierung von potenziellen Auslösern einer Sehbehinderung ab.[9] Screenings zum Erhalt der Augengesundheit sind demnach mit fortgeschrittenem Alter regelmäßig wahrzunehmen, sollten von Untersuchern aber auch auf jüngere Personengruppen ausgeweitet werden, die noch keine Symptome einer Seheinschränkung verspüren.[1] Besondere Aufmerksamkeit sollte dabei auf Personen gerichtet werden, die amblyop oder stark kurzsichtig sind.[9]

1.4 Vorgehensweise der vorliegenden Untersuchung

In der vorliegenden Untersuchung wird zunächst dargestellt, welche Elemente das optometrische Screening in der Praxis ausmachen. Bei der Untersuchung des hinteren Augenabschnitts spielt die Scanning Laser Ophthalmoskopie eine zentrale Rolle. Daher wird die Entwicklung der Technologie im Zeitablauf beschrieben (Kapitel 2). Der EasyScan sowie der Optos Daytona sind hier die in der Praxis verwendeten Instrumente. Folgerichtig wird zunächst kursorisch der Stand der wissenschaftlichen Publikationen zu den Instrumenten aufgezeigt (Kapitel 3). Da es bisher keine vergleichende Analyse der beiden Instrumente gibt, wird danach die Methodik des vom Verfasser durchgeführten Vergleichs vorgestellt (Kapitel 4). Die Darstellung der Ergebnisse anhand statistischer Maßzahlen (Kapitel 5) sowie eine Diskussion der Ergebnisse (Kapitel 6) leiten dann zu einer Schlussfolgerung und einem Ausblick über (Kapitel 7).

2 Optometrisches Screening - Praxis und unterstützende technologische Entwicklung

2.1 Optometrisches Screening in der Praxis

In der optometrischen Augenuntersuchung werden Untersuchungen durchgeführt, die weit über die eigentliche Messung der Sehschärfe hinausgehen. Screening-verfahren beim Optometristen dienen dem Zweck der Prävention, Aufklärung, Aufrechterhaltung und Förderung des Gesundheitszustandes der Augen.[4] Im Folgenden werden die Bestandteile des Routine-Untersuchungsablaufs der Amon+Sebold Optik GmbH vorgestellt:

(1) Anamnese und Sehprofil

Die Anamnese ist die Basis einer jeden optometrischen Untersuchung. Zielgerichtete Fragen zu Sehproblemen und Sehanforderungen bilden die Grundlage für nachfolgende Untersuchungen. Darüber hinaus beinhaltet sie relevante Informationen zum allgemeinen Gesundheitszustand der Augen und des Körpers.[10] Im Anschluss an die durchgeführten Augenuntersuchungen erhält der Kunde sein persönliches Sehprofil mit individuellen Lösungen zu seinen Bedürfnissen.

(2) Eingangstests

- Objektive Refraktion mittels Wellenfront-Aberrometer
- Messung des Augeninnendrucks (Non-Kontakt-Tonometrie)
- Pachymetrie
- FDT-Gesichtsfeldmessung (Frequence-Doubling-Technology)

(3) Optometrische Funktionsprüfungen

- Untersuchung der Augenfolgebewegungen und Augenmuskeln
- Prüfung des Konvergenznahpunktes
- Cover / Uncover-Test
- Beurteilung der Pupillen (PERRLA)

(4) Refraktion

- Subjektive Refraktion inkl. Visusbestimmung
- Akkommodation und Nahglasbestimmung

- Untersuchung des Binokularsehens
    - Stereotest
    - Phorietest

(5) Untersuchung des vorderen Augenabschnitts

- Spaltlampenuntersuchung
    - Augenlider
    - Hornhaut
    - Bindehaut
    - Iris
    - Vorderkammer
    - Augenlinse
    - Beurteilung des „Trockenen Auges“

(6) Untersuchung des hinteren Augenabschnitts

- Amslertest
- Scanning-Laser-Ophthalmoskopie
    - Glaskörper
    - Netzhaut
    - Aderhaut

Aufgrund der hohen Prävalenz an Augenerkrankungen wie der AMD, des Glaukoms und der diabetischen Retinopathie spielt die digitale Fundusfotografie eine Schlüsselrolle in der Beurteilung des Gesundheitszustandes der Augen.[11] Die Beurteilung chorioretinaler Auffälligkeiten hängt davon ab, wie gut diese mit Hilfe von Instrumenten dargestellt werden können.[12] Zu den leistungsstärksten bildgebenden Verfahren zur Darstellung des Fundus gehört die Scanning-Laser-Ophthalmoskopie (SLO).[13]

2.2 Technologische Entwicklung der Scanning-Laser-Ophthalmoskopie

1980 stellte Webb das erste Scanning-Laser-Ophthalmoskop vor.[14] Die Technik des Scanners basiert auf einem Laserstrahl (Leistung an der Hornhaut kleiner als ein MW), der mit Hilfe einer Scaneinheit (Polygon- und Galvanometerspiegeln) die Netzhaut in horizontaler und vertikaler Richtung in hoher Geschwindigkeit rastert.[13] Das von der Netzhaut reflektierte Licht (Beobachtungsstrahl) nimmt den

gleichen Weg zurück wie der Eingangsstrahl des Lasers zur Beleuchtung des Augenhintergrunds. Der Grund hierfür ist die Optik des Auges, da Beleuchtung und Beobachtung der Netzhaut durch die gleiche Apertur (Pupille) erfolgen müssen. Durch einen Strahlteiler wird der Beobachtungsstrahl vom Eingangsstrahl getrennt, von einer Linse auf einem Detektor gebündelt und in ein verstärktes Videosignal umgewandelt, welches im Folgenden als ein digitales, rekonstruiertes Bild der Netzhaut auf einem Computermonitor zu sehen ist.[15]

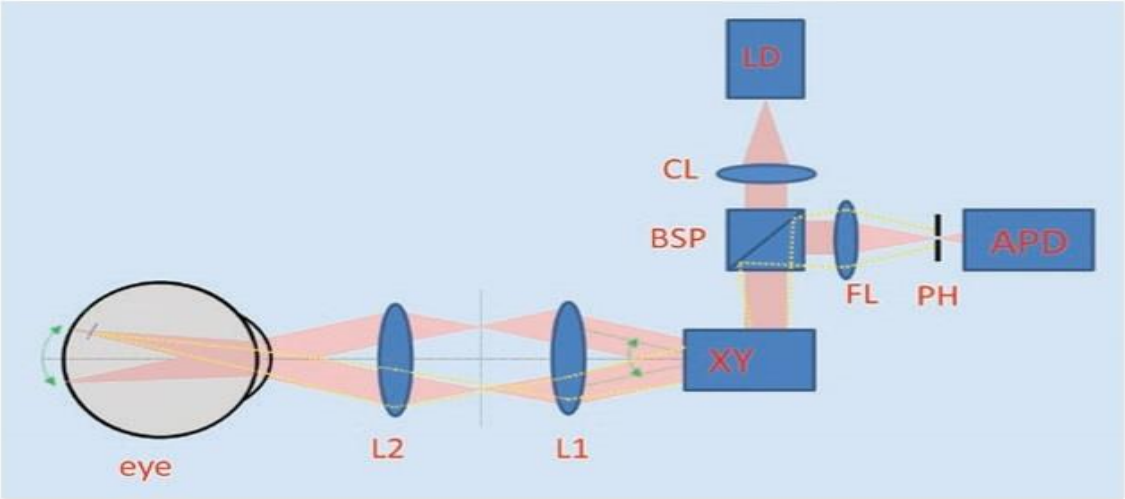

Abbildung 1 Schematischer Aufbau eines cSLO [15]

2.2.1 Prinzip der Netzhautbeleuchtung

Ein wesentlicher Vorteil des SLO im Vergleich zu gewöhnlichen Ophthalmoskopen und Funduskameras ist die Reduktion des auf die Netzhaut fallenden Lichts während der ophthalmoskopischen Untersuchung. Dies wird ermöglicht, indem die Eintritts- und Austrittspupillen im Gegensatz zu herkömmlichen Ophthalmoskopen vertauscht werden. Die verschiedenen Strahlengänge zu Beleuchtung und Beobachtung werden in Abbildung 2 veranschaulicht.

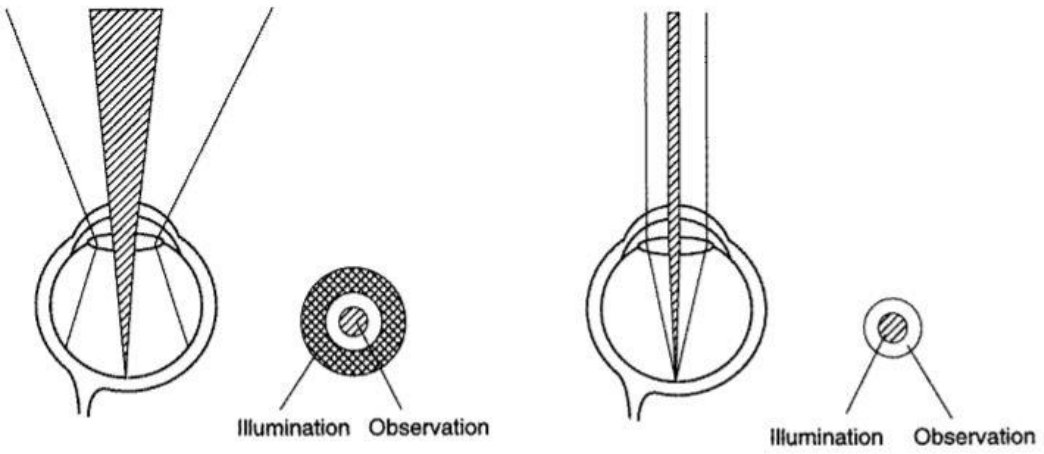

Abbildung 2 Illumination und Observation: Ophthalmoskop vs. SLO [16]

Bei der konventionellen Ophthalmoskopie bzw. Fundusfotografie wird ein großer Bereich des Fundus durch den Außenumfang der i. d. R. erweiterten Pupille beleuchtet, während ein kleinerer Bereich der gesamten Netzhaut durch die zentrale Pupillenöffnung beobachtet wird. Dies reduziert die Menge an nutzbarem Licht und schränkt so die Bildqualität und Bildgröße ein.

Beim SLO sind Ein- und Austrittspupillen dagegen vertauscht. Aufgrund der hohen Strahldichte des Lasers wird nur 1 mm der zentralen Pupillenöffnung benötigt, um einen Punkt der Netzhaut zu beleuchten. Die restliche Öffnung der Pupille (bis zu 8 mm) kann zur Beobachtung des reflektierten Lichts genutzt werden.[16]

2.2.2 Entwicklung und Funktion des cSLO

Ursprüngliche SLO hatten ihr Ziel erreicht: Die Reduktion des einfallenden Lichts auf die Netzhaut während der Untersuchung. Die weiteren Entwicklungen des Verfahrens der Scanning-Laser-Ophthalmoskopie führten 1986 zur Vorstellung des cSLO (confocal-Scanning-Laser-Ophthalmoskop).[17] Durch die Entwicklung des konfokalen SLO wurde die Bildqualität des Verfahrens verbessert. „Konfokal“ beschreibt, dass die Detektion des reflektierten Lichts an oder durch einen Brennpunkt erfolgt, der immer mit dem Fokus des bewegten Beleuchtungspunktes an der jeweiligen Netzhautebene konjugiert wird. Dies geschieht mit Hilfe einer Lochblende, die in den Beobachtungsstrahlengang vor den Detektor gestellt wird.[17] Die Funktion der Lochblende wird in Abbildung 3 erklärt.

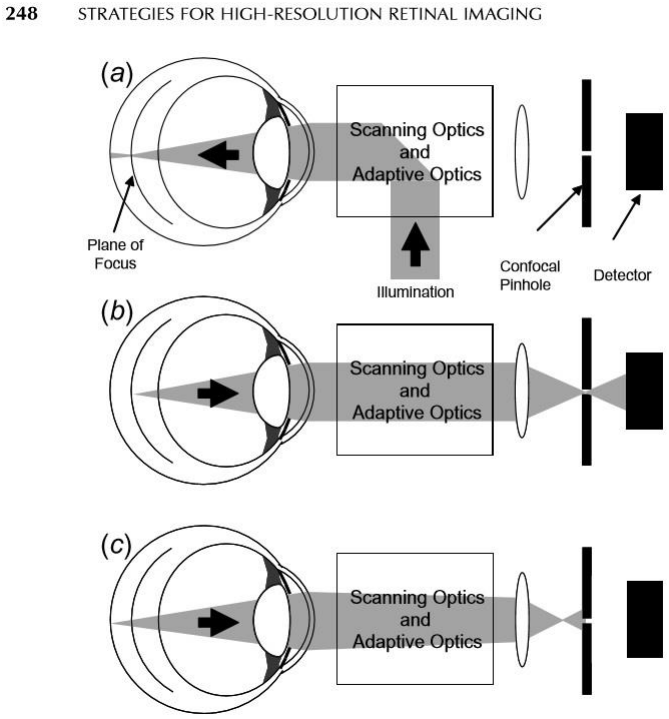

Abbildung 3 Funktion der Lochblende im cSLO [18]

a) Laserlicht wird auf eine bestimmte Schichtebene der Netzhaut fokussiert und von dieser reflektiert. Die Netzhaut reflektiert jedoch auch Licht von Ebenen, die vor und hinter dem eigentlichen Fokus liegen.
b) Reflektiertes Licht von der fokussierten Netzhautschicht wird in der Lochblende gebündelt und trägt zur eigentlichen Bildgebung bei (Ebene der Lochblende ist konfokal zur fokussierten Ebene der Netzhaut).
c) Licht, welches von tieferen oder höheren Schichten der Netzhaut reflektiert wird, kann die Blende nicht passieren und erreicht dementsprechend auch nicht den Detektor.[18]

Aus der Position der konfokalen Abertur (Lochblende) ergeben sich in der Folge zwei entscheidende Vorteile:

1) Reflektiertes bzw. gestreutes Licht von Schichten außerhalb der fokussierten Ebene wird geblockt und ermöglicht Aufnahmen mit deutlich höherem Kontrast.[17]
2) Die Abertur bestimmt, von welcher Schicht des Fundus das reflektierte Licht gesammelt wird, so dass eine tomografische Bildgebung durchgeführt werden kann.[16]

2.2.3 Darstellung unterschiedlicher Netzhautebenen

Abhängig von seiner inhärenten Wellenlänge kann Licht durch verschiedene Gewebetypen dringen. In Verbindung mit der konfokalen Apertur können beim SLO daher Laser mit unterschiedlichen Wellenlängen verwendet werden, um verschiedene Ebenen der Netzhaut darzustellen und mögliche pathologische Veränderungen einzelner Strukturen zu erkennen.[19] Mit grünen Wellenlängen können oberflächliche Strukturen der Netzhaut wie die Nervenfaserschicht hervorgehoben werden. Infrarotlaser können die Schichten der Netzhaut größtenteils durchdringen und eignen sich perfekt zur Abbildung von Veränderungen im retinalen Pigmentepithel (RPE) und der Aderhaut.[20] Zudem konnte bestätigt werden, dass bei Verwendung von infrarotem Licht auch dann kontrastreiche Aufnahmen vom Fundus erstellt werden können, wenn Medientrübungen wie eine Katarakt vorliegen.

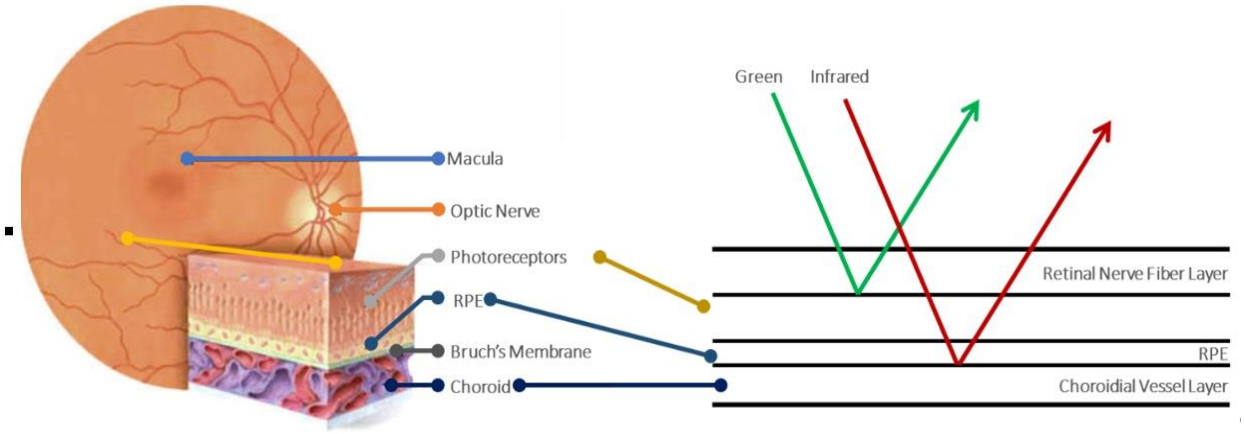

Abbildung 4 Darstellung verschiedener Netzhautebenen bei Verwendung selektiver Laser-Wellenlängen [21]

2.2.4 Sichtfeldgrößen (Field of View) beim konventionellen und UWF-SLO

Die Beurteilung chorioretinaler Erkrankungen hängt von der Fähigkeit ab, pathologische Veränderungen im hinteren Augenabschnitt mit optischen Instrumenten, die als Ophthalmoskop bezeichnet werden, sichtbar zu machen.[22] Bis heute zählt die direkte Ophthalmoskopie aufgrund ihrer relativ einfachen Handhabung zu den Standardinstrumenten bei Untersuchungen des hinteren Augenabschnitts. Der Untersucher erhält bei sehr geringem Arbeitsabstand zum Patienten jedoch

nur ein kleines Beobachtungsfeld. Dies erfordert, dass selbst der zentrale Fundusbereich zur Erkennung von Auffälligkeiten systematisch abgetastet werden muss. Die indirekte Ophthalmoskopie an der Spaltlampe mit handgehaltener 90D oder 78D Linse ermöglicht bei undilatierten Pupillen die Beobachtung des zentralen bzw. bei dilatierten Pupillen (nicht in der optometrischen Praxis) die Beobachtung der mittleren Fundusperipherie. Die folgende Abbildung gibt eine gute Übersicht der „traditionellen“ Ophthalmoskopie und der Sichtfeldgrößen.[10]

Parameter	DO	SO (90 und 78 dpt)	MIO/BIO
Bildlage	aufrecht, seitenrichtig	umgekehrt, seitenverkehrt	umgekehrt, seitenverkehrt
Arbeitsabstand	sehr gering	weit	weit
Vergrößerung	hoch	variabel	gering
Bildausschnitt (Untersuchungsfeld)	5–15°	5–10° breites und bis zu 40° hohes Lichtband	bis zu 40°
Einfluss von Medientrübungen auf die Bildqualität	hoch	gering	gering
Einfluss von Fehlsichtigkeit auf Vergrößerung	hoch	gering	gering
stereoskopisches Bild	nein	ja	nein / ja

DO: direkte Ophthalmoskopie, SO :Spaltlampenophthalmoskopie, MIO: monokulare indirekte Ophthalmoskopie, BIO: binokulare indirekte Ophthalmoskopie.

Abbildung 5 Sichtfeldgrößen der „traditionellen“ Ophthalmoskopie [10]

Die traditionelle Fundusfotografie - erstmals von der Firma Carl Zeiss in 1926 vorgestellt - verwendet einen weißen Vollfeldblitz und ermöglicht heutzutage die Beurteilung des Bereichs zwischen 30° und 60° des hinteren Augenpols.[23] Mit solchen Einzelaufnahmen wird die gleichzeitige Beurteilung der Makula, des Sehnerven und den Gefäßarkaden ermöglicht.[24] Zeiss standardisierte die 30° Aufnahmen später als „normalen“ Field of View (FOV) für Funduskameras.[25] Folglich wurden Aufnahmen mit größerem FOV als Wide-Field bezeichnet. Lotmar konnte erstmals mit Hilfe einer beweglichen Beleuchtungseinheit und der Montage von 19 Einzelbildern eine Fundusaufnahme von kumuliert 96° erstellen.[26] Solche Verfahren sind in der Praxis jedoch unpraktisch, denn sie erfordern neben einem geübten Fotografen seitens des Patienten eine exzellente Mitarbeit, Geduld und perfekt dilatierte Pupillen.[23]

Einen Meilenstein bildgebender Verfahren zur Fundusbetrachtung stellte die Entwicklung des SLO durch Webb dar.[14, 17] Das erste kommerzielle SLO wurde

von Rodenstock vertrieben und konnte ein Sichtfeld von bis zu 40° generieren.[27] Es lag jedoch in der Natur der Sache, das Verfahren der Scanning-Laser-Ophthalmoskopie für Wide-Field-Aufnahmen aufzurüsten.[25]

Die konventionelle Fundusfotografie, unabhängig davon, ob sie mit einer gewöhnlichen Funduskamera oder einem SLO durchgeführt wird, generiert typischerweise ein FOV zwischen 10° und 50°. Dies entspricht zwischen fünf und 15% des gesamten Netzhautareals. Auch wenn diese Instrumente eine gute Möglichkeit zur Darstellung des hinteren Augenpols bieten, wird ein Großteil (im Speziellen der peripheren Netzhaut) nicht aufgenommen und dargestellt.[22] In den letzten 40 Jahren wurden verschiedene Innovationen sowohl der klassischen Fundusfotografie als auch der Scanning-Laser-Ophthalmoskopie zur Weitwinkel-Fundusfotografie vorgestellt. Die meisten dieser Instrumente können ein FOV zwischen 100° und 160° generieren, haben jedoch den Nachteil, dass sie nur mit Hilfe eines Kontaktglases funktionieren, was wiederum einen sehr erfahrenen Untersucher benötigt, um die Linse und die Kamera während der Untersuchung in Position zu halten.[23]

Einen Durchbruch erzielte Optos im Jahre 2000 mit der Vorstellung eines cSLO, welches mit nur einer Aufnahme sowohl eine 200° Darstellung der zentralen als auch der peripheren Netzhaut erstellen kann, ohne dabei auf ein Kontaktglas oder dilatierte Pupillen angewiesen zu sein. Dies ist bis heute das größte digitale Sichtfeld, das mit einer einzigen Aufnahme ohne Dilatation der Pupillen durchgeführt werden kann.[28]. Abbildung 6 veranschaulicht die Sichtfeldgrößen der verschiedenen Messmethoden.

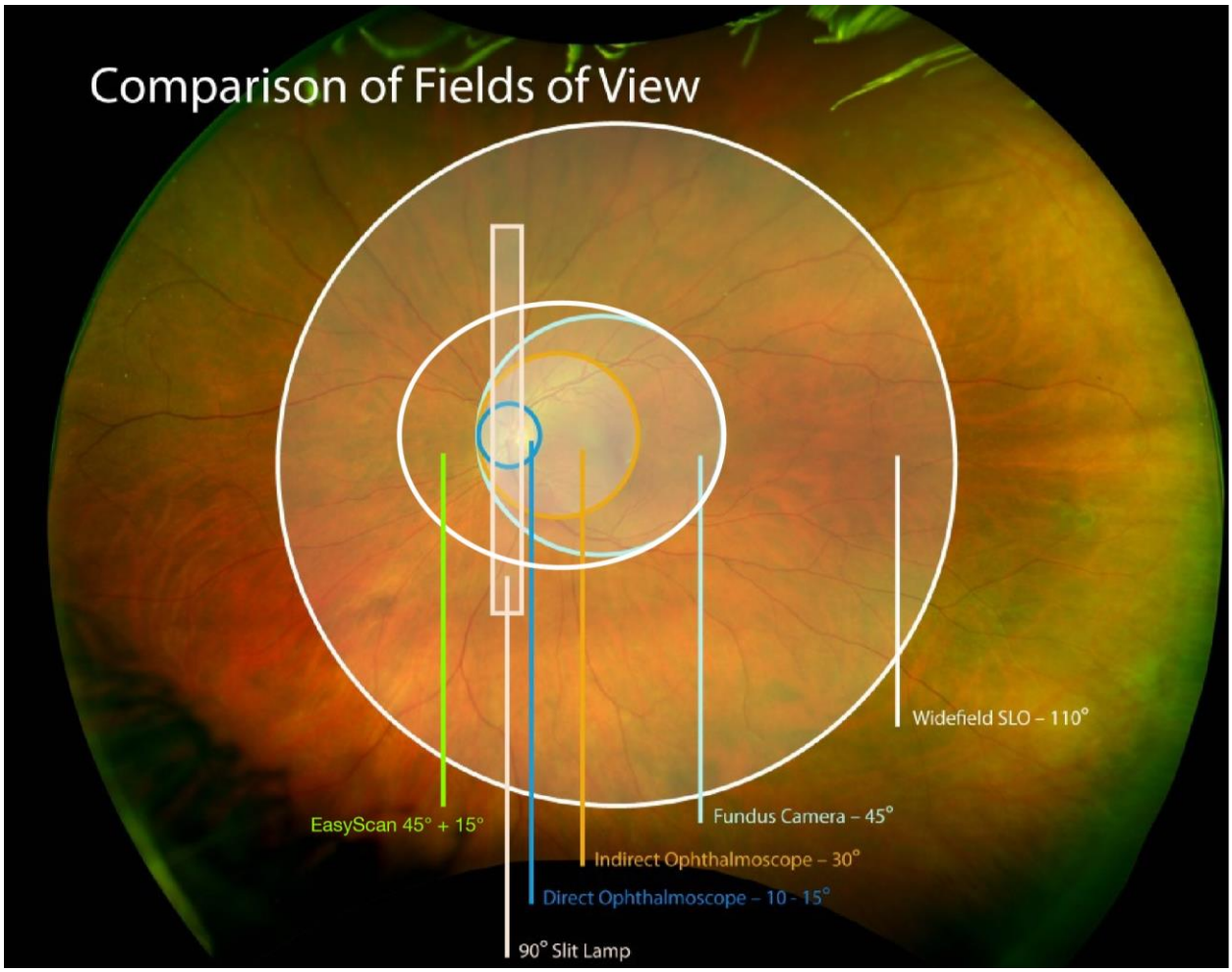

Abbildung 6 Vergleich der Sichtfeldgrößen (FOV) bei verschiedenen Verfahren [29] (bearbeitet)

Mit den technologischen Entwicklungen zu einem größeren FOV wurden auch die Begriffe „Widefield“ und „Ultra-Widefield“ als Ausprägungen des FOV etabliert - tendenziell orientiert an gerätespezifischer Terminologie. Die International Wide Field Imaging Study Group hat Ende 2019 eine konsistente Nomenklatur für die Widefield und Ultra-Widefield-Bildgebung vorgeschlagen, welche auf anatomischen Orientierungspunkten der Retina basiert. Das Gremium empfiehlt, die Bezeichnung „Widefield“ auf Bilder zu beschränken, die anatomische Merkmale jenseits des hinteren Augenpols bis zu den Ampullen der Vortexvenen darstellen. Die Bezeichnung „Ultra-Widefield“ ist dann zu wählen, wenn die Aufnahme die Anatomie der Netzhaut über die Ampullen der Vortexvenen hinaus in allen vier Quadranten darstellt.[30]

Region	Anatomic location	Field of view
Posterior pole	Retina within the major temporal vascular arcades and slightly just beyond	50°
Mid periphery (widefield)	Retina extending from the vascular arcades to the posterior edge of vortex vein ampulla	60°–100°
Far periphery (ultra-widefield)	Anterior edge of vortex vein ampulla and beyond to pars plana	110°–220°
Panretinal	Imaging of the entire retina	360°

Abbildung 7 Definitionen „Widefield“ und „Ultra-Widefield“ [31]

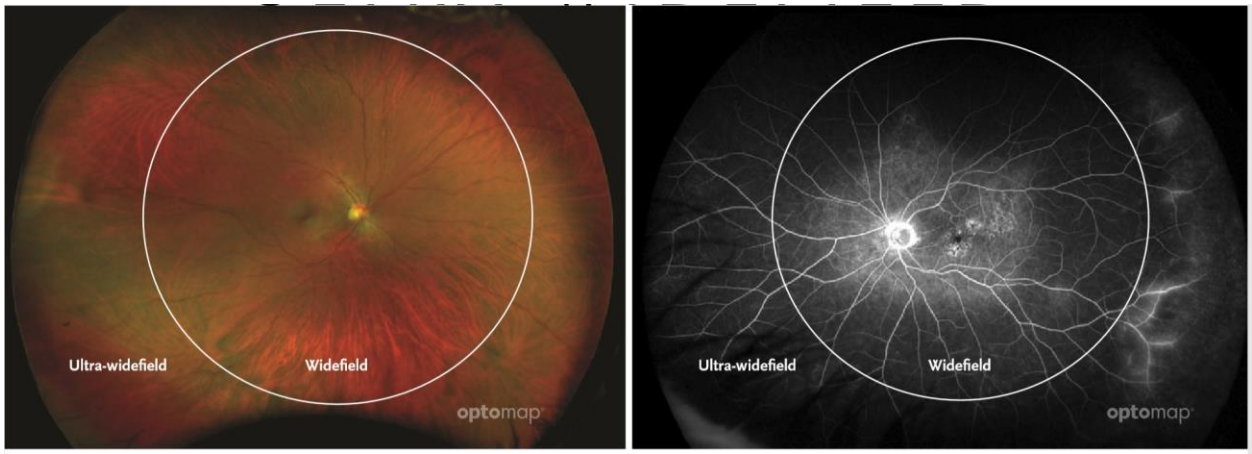

Abbildung 8 Darstellung „Widefield“ und „Ultra-Widefield“ [32]

2.2.5 EasyScan - konventionelles cSLO

Der EasyScan (entwickelt von EasyScan B. V., Niederlande) ist ein konventionelles cSLO, welches 2012 erstmals unter der Bezeichnung „Smart Retinal Imaging“ auf dem Markt eingeführt wurde und 2014 einen Relaunch erhielt. Die Firma hat die Mission, Blindheit und Sehbehinderungen durch eine frühzeitige Erkennung von Auffälligkeiten zu verhindern. Das Unternehmen wendet sich beim Vertrieb des SLO nicht nur an ophthalmologische Praxen, sondern im speziellen auch an Optometristen und Augenoptiker mit einer hohen Kundenfrequenz, um die Möglichkeit einer Untersuchung einer breiten Population zu ermöglichen. Weltweit wurden mehr als 1.000 EasyScan vertrieben. Den größten Markt stellt Europa und im speziellen Deutschland dar.

Der EasyScan basiert auf einem proprietären optischen System, dem sogenannten „Line Based Confocal Scanning Laser Ophthalmoscope“. Zur Visualisierung

der Retina werden zwei verschiedene Laser verwendet, die selbst bei sehr kleinen Pupillendurchmessern (< 1,5 mm) und heller Raumbeleuchtung noch sehr gute Aufnahmen erstellen können. In Abbildung 9 wird das Prinzip des cSLO dargestellt und im Folgenden beschrieben.

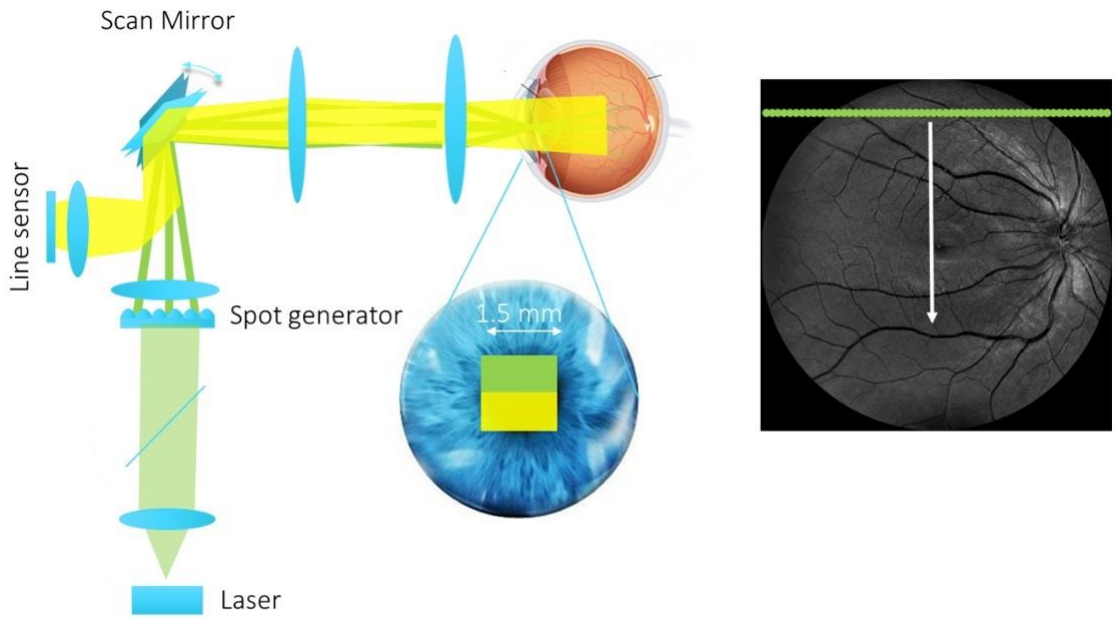

Abbildung 9 Prinzip des EasyScan [33]

Ein einzelner Laserlichtpunkt wird mittels einer proprietären optischen Komponente in 1.000 Einzelpunkte gesplittet, die als eine Linie auf der Netzhaut abgebildet werden. Die Beleuchtung der Retina erfolgt über einen 1,5 mm großen Scanspiegel, der auf die obere Hälfte der Pupille abgebildet und in der Folge auf der Netzhaut fokussiert wird und diese rastert. Über die untere Pupillenhälfte wird das reflektierte Licht der Netzhaut gesammelt und auf einen Sensor gelenkt, wobei störende Reflexe der Cornea aber auch von Netzhautebenen, die außerhalb des Fokus liegen, mittels konfokaler Blende gefiltert werden. Zur Darstellung unterschiedlicher Netzhautebenen verwendet der EasyScan zwei Laser mit verschiedenen Wellenlängen. Ein grüner Laser (~ 520 nm) bietet besonders hohen Kontrast im Verhältnis zu den Blutgefäßen in den oberen Schichten der Netzhaut und wird hauptsächlich von der Nervenfaserschicht (NFL) reflektiert. Der überwiegende Teil des sichtbaren Lichts wird von den Fotorezeptoren der Netzhaut absorbiert, da dieser Mechanismus auch unser Sehen überhaupt erst ermöglicht. Aus diesem Grund sind traditionelle Weißlichtkameras auch auf die

Darstellung der oberen Netzhautschichten beschränkt. Der zweite Laser wirkt im Infrarotbereich (~ 785 nm) und dringt deutlich tiefer in die Strukturen der Netzhaut ein. Da dieser Wellenlängenbereich von den Fotorezeptoren nicht absorbiert wird, können frühzeitig Veränderungen im RPE dargestellt und erkannt werden.[34]

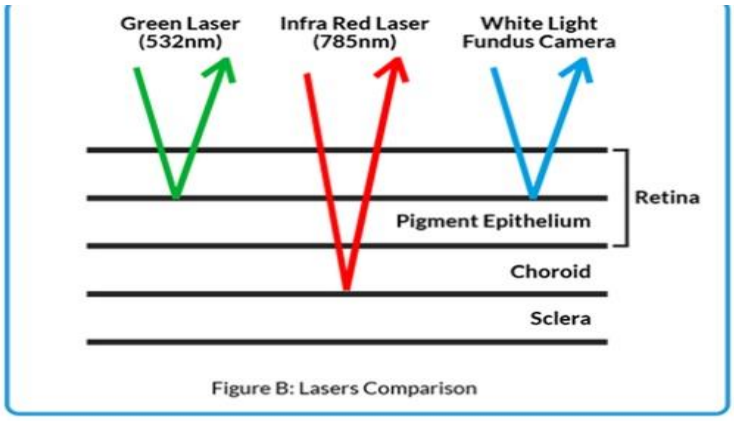

Abbildung 10 Darstellung unterschiedlicher Netzhautebenen beim EasyScan [34]

Der EasyScan verfügt über eine sehr kompakte Bauweise und kann im Alltagsgeschäft zu Screeningverfahren leicht eingesetzt werden. Das SLO ermöglicht bei einer Einzelaufnahme einen FOV von 45°, kann aber durch eine Zweitaufnahme bei Verschiebung der Fixationsmarke um weitere 15° auf insgesamt 60° erweitert werden. Die Abbildung auf der folgenden Seite liefert einen detaillierten schematischen Überblick des EasyScan.

Optical engine	Confocal SLO
Capture mode	Green, near infrared and combined (pseudo color)
Field of view	45°
Pupil size	>1.5 mm.
Auto focus and auto capture	Yes
Alignment help	"See what you get" with IR live imaging
Networking capabilities/Tele diagnosis	Yes
Image formats	TIFF, BMP, DICOM, PDF, JPEG, PNG
Weight	10 kg

Abbildung 11 Spezifikationsblatt des EasyScan [34]

2.2.6 Optos Daytona - Ultra-Widefield cSLO

Optos wurde 1992 von Douglas Anderson gegründet, nachdem sein Sohn im Alter von fünf Jahren aufgrund einer unentdeckten Netzhautablösung auf einem Auge erblindete. Obwohl sich sein Sohn regelmäßiger Augenuntersuchungen unterzog, konnte die Ablösung nicht festgestellt werden, da die Untersuchungen bei Kindern in der Regel als unangenehm empfunden werden und es dem Augenarzt unmöglich war, die gesamte Netzhaut des Kindes zu untersuchen. Anderson befasste sich mit der Entwicklung einer patientenfreundlichen Untersuchungsmethode, bei der mit nur einer Aufnahme ein größtmöglicher Bereich der Netzhaut dargestellt werden sollte. Nach vielen Jahren der Entwicklung war die Optomap Technologie (Panorama 200) im Jahre 2000 erstmals im Handel erhältlich. Das ursprüngliche System wurde im Laufe der Jahre immer weiterentwickelt und bietet heute multimodale Anwendungsmöglichkeiten wie Autofluoreszenzangiographie (FA), Indocyaningrün-Angiographie (ICGA) und erst kürzlich die Optische Kohärenz Tomographie (OCT).[31] Der Optos Daytona ist die aktuelle Generation des

ursprünglich entwickelten UWF-cSLO und ist nicht nur aufgrund der in der Folge zu skizzierenden Technologie, sondern auch aufgrund seiner geringeren Stellfläche ein ideales Instrument zum Zwecke der Vorsorge und Patienten- sowie Kundenaufklärung.

2.2.7 Optomap Bildgebungsverfahren des Optos Daytona

Die Kamera basiert auf dem cSLO-System mit einem integrierten Ellipsoidspiegel, der einen FOV von 200° der Netzhaut ermöglicht. Der Aufbau des Systems macht die Notwendigkeit der Mydriasis oder die Verwendung eines Kontaktglases, wie sie bei anderen Widefield Instrumenten erforderlich sind, überflüssig. Der Lichtweg enthält mehrere optische Elemente, einschließlich mehrerer dichroitischer Strahlteiler und einer konfokalen Apertur. Kombiniertes Laserlicht (grün ~ 532 nm und rot ~ 635 nm) wird über ein optisches System aus zwei Galvanometerspiegeln in sehr hoher Geschwindigkeit zweidimensional auf einen Ellipsoidspiegel gerastert. Der Vorteil eines Ellipsoidspiegels besteht darin, dass er zwei Brennpunkte hat, von denen einer in der Nähe des Spiegels und der zweite etwa in der Pupillenebene liegt. Eine am ersten Brennpunkt emittierte Punktlichtquelle konvergiert somit im Auge des Patienten und ermöglicht einen weiten Abtastwinkel auch ohne Pupillendilatation. Das reflektierte bzw. emittierte Licht tritt durch die konfokale Apertur und verschiedene Filter zurück und wird in seine ursprünglichen Komponenten aus rotem und grünem Laserlicht geteilt, verarbeitet und als hochauflösendes digitales Bild visualisiert. Das derzeitige System von Optos liefert ein pseudofarbiges (zweifarbiges) Bild der Netzhaut unter der Verwendung von grünen und roten Laserwellenlängen. Wie bereits zuvor erläutert, zeigt die grüne Komponente die Netzhaut und ihre Gefäße, während die rote Komponente tiefere Strukturen hervorhebt. Im gleichzeitigen Betrieb können die beiden Laserwellenlängen sehr schnelle Erfassungszeiten der Aufnahmen ermöglichen. Ein typischer Scan auf Basis dieser Technik dauert lediglich 0,25 Sekunden und liefert eine Auflösung von 20 Pixel / Grad.[23, 35]

In der folgenden Abbildung wird das Prinzip zur Erstellung der UWF-Aufnahme schematisch dargestellt.

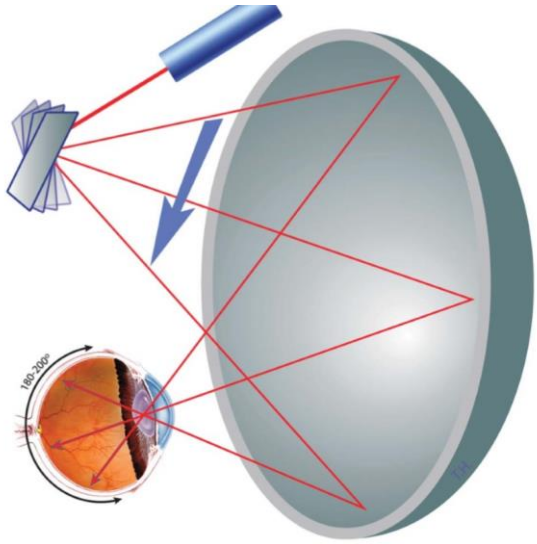

Abbildung 12 Prinzip des Optos optomap Daytona [23]

Ein weiteres Ausstattungsmerkmal des Optos Daytona ist die Autofluoreszenz-Bildgebung des Fundus, die ein wesentlicher Bestandteil in der Diagnose und Behandlung von Makulopathien geworden ist. Die Fundus-Autofluoreszenz der Optos-Kamera verwendet den grünen Laser (532 nm) zur Anregung und einen Emissionsfilter (570 nm - 780 nm) zum Nachweis der Autofluoreszenz von Lipofuscin. In der nachfolgenden Abbildung sind die technischen Spezifikationen des Optos Daytona aufgelistet.

TECHNISCHE SPEZIFIKATION

HANDELSNAME	Daytona
MODELL NAME	P200T
MODELL NUMMER	A 10600
BILDMODI	Farbe Sensorische Netzhaut (rotfrei) Choroidal Autofluoreszenz *af*
AUFLÖSUNG	optomap: 20 µm optomap *plus*: 14 µm
WELLENLÄNGEN	Roter Laser: 635 nm Grüner Laser: 532 nm
BELICHTUNGSZEIT	Unter 0,4 Sekunden
ABMESSUNGEN	Breite: 440 mm Tiefe: 500 mm Höhe: 795 mm
GEWICHT	28 kg
TISCH-ABMESSUNGEN (ohne Radposition)	Breite: 887 mm Tiefe: 600 mm
FARBEN	Schwarzes Gehäuse mit rotem Rand Weißes Gehäuse mit rotem Rand Weißes Gehäuse mit silbernem Rand
SICHERHEITSKLASSE LASER	Sicherheitsklasse 1 gemäß EN60825-1 und 21 CFR1040.10 und 1040.11.
SPANNUNG	EU/AU: 200-240V bei 50/60Hz, 1.5A
STROMVERBRAUCH	300VA
KOMMUNIKATIONS PROTOKOLL	DICOM-kompatibel

Abbildung 13 Spezifikationen Optos Daytona [36]

2.2.8 Grenzen aktueller UWF-bildgebender Verfahren

Die große Herausforderung, die dieses bildgebende Verfahren mit sich bringt, ist es, die gewölbte Oberfläche der Netzhaut als ein zweidimensionales, flaches und hochauflösendes Bild darzustellen.[35] Der breite Beobachtungswinkel, den der Ellipsoidspiegel ermöglicht, führt zu einer signifikanten Verzerrung des durch jeden Pixel dargestellten Netzhautbereichs in Abhängigkeit seiner anteriorposterioren Position.[37] Extrem periphere Bereiche können bis zum Zweifachen vergrößert erscheinen und die horizontale Achse erscheint im Vergleich zur vertikalen Achse künstlich.[38] Ein geläufiges Beispiel zur Veranschaulichung dieses Effekts ist die Darstellung der Welt auf einer flachen Karte, die als Mercator-Projektion bezeichnet wird. Bei diesem Darstellungsprinzip werden Größendarstellungen von Landmassen, die nahe an den Polen liegen, erheblich verzerrt (Grönland-Effekt). In ähnlicher Weise führt diese Verzerrung bei der Netzhautbildgebung zu Bereichen der Nichtlinearität. Eine Linie, die in der Nähe des hinteren Augenpols gezeichnet ist, unterscheidet sich enorm von der Größe einer Linie in der Peripherie, auch wenn diese auf dem Monitor gleichgroß bzw. gleichlang erscheint.[31]

Aus diesem Grund führte Optos einen stereographischen Projektions-Software Algorithmus ein, um periphere Verzerrungen zu korrigieren und Abbildungen zu erzielen, bei denen bei jeder Exzentrizität die gleiche Winkelbeziehung erhalten bleibt.[39] Zudem konnte durch die erst kürzlich entwickelte Software (ProView) der Kontrast am hinteren Augenpol und in Bereichen der peripheren Retina verbessert werden.[40] Mit Hilfe dieser Technologie können anatomisch korrekte Aufnahmen der Netzhaut bei einem FOV bis 200° erstellt werden - aktuell ist kein anderes Gerät dazu in der Lage.[35]

Die nachstehende Abbildung gibt einen Überblick zu aktuell kommerziell erhältlichen Widefield- und Ultra-Widefield-SLO und deren mögliche Limitationen.

Imaging device	Lens system	Degrees of view of retina	Multimodal imaging options	Possible limitations
Optos	Noncontact	200°	FAF, FA, and ICGA	Lash artifact, peripheral distortion,
Heidelberg Spectralias	Contact and noncontact	55° (noncontact) 105° (contact)	FAF, FA, and ICGA	Limited view of superior and inferior periphery
Clarus	Noncontact	133°	FAF, FA, and ICGA	N/A
Staurenghi	Contact	150°	FA and ICGA	Topical anesthesia and contact lens requiring skilled photographer
RetCam	Contact	130°	FA and ICGA	Requires clear lens and adequate dilation

FA, fluorescein angiography; ICGA, indocyanine green angiography; FAF, fundus autofluorescence.

Abbildung 14 Instrumente und deren Limitationen [31]

3 Optometrisches Screening - der Stand der wissenschaftlichen Publikationen

In den letzten Jahrzehnten hat die Entwicklung der cSLO-Technologie eine nicht-mydriatische Fundusbildgebung mit hohen Auflösungen ermöglicht und durch Verwendung verschiedener Laserlichtquellen die Möglichkeit gegeben, Schichten in der Netz- und Aderhaut getrennt darstellen zu können, um Veränderungen des Fundus frühzeitig zu erkennen und besser zu verstehen.[41]

Im folgenden Abschnitt werden wissenschaftliche Publikationen ausgewertet. Die letzte Recherche hierzu erfolgte am 16.06.2020. Diese Analyse bezieht sich zunächst auf einen grundlegenden Vergleich der Scanning-Laser-Ophthalmoskopie und klassischer Verfahren der Fundusbetrachtung. Danach werden Ergebnisse wissenschaftlicher Arbeiten gewürdigt, in denen die beschriebenen Instrumente bzw. Plattformen des EasyScan und Optomap (Optos Daytona) zur Anwendung kamen.

3.1 Grundlegender Vergleich SLO vs. traditionelle Verfahren

Die direkte Ophthalmoskopie ist bis heute ein einfaches und gängiges Verfahren zur Fundusbeurteilung. Der klinische Wert der direkten Ophthalmoskopie ist jedoch aufgrund des sehr kleinen FOV, der schlechten Bildqualität bei Vorhandensein von Medientrübungen und der Notwendigkeit der Korrektion von Ametropien stark limitiert.[42] Die indirekte Ophthalmoskopie ermöglicht zwar einen deutlich größeren FOV und die Möglichkeit zur Beurteilung der peripheren Netzhaut, setzt jedoch dilatierte Pupillen und verhältnismäßig hohe Lichtverhältnisse zur Beleuchtung des Augenhintergrunds voraus, die von Patienten als unangenehm empfunden werden können.[43]

Beckmann und Kirkpatrick konnten in zwei voneinander unabhängigen Studien belegen, dass das SLO gegenüber der traditionellen Fundusfotografie als auch der klinischen Ophthalmoskopie bei Vorliegen einer Katarakt deutlich kontrastreichere Bilder der Netzhaut erstellen können.[44, 45] Manivannan konnte diese Ergebnisse in seiner Studie nochmals bestätigen und ebenso belegen, dass durch Verwendung infraroter Wellenlängen sowohl Aderhautgefäße, Anomalien des

RPE, Laser-Photocoagulationsnarben als auch Poren der Lamina bei Beurteilung des Sehnervs im Vergleich zur klassischen Weißlicht-Fundusfotografie mit deutlich besserer Qualität visualisiert werden können. Des Weiteren wird beim cSLO die Bildgebung von Makuladrusen gegenüber der konventionellen Fundusfotografie erheblich verbessert[42] und der Ausschuss von Bildern, die nicht bewertbar sind, deutlich reduziert.[23]

3.2 EasyScan

Analysen zum EasyScan sind in der klinischen Literatur nur sehr wenig verbreitet. Ein wesentlicher Grund besteht laut Hersteller im Vertriebsweg, der nicht ausschließlich Ophthalmologen und Optometristen bedient, sondern auch auf traditionelle Augenoptiker ausgerichtet ist. Letztere streben keine wissenschaftlichen Publikationen an, sondern sehen ihre Aufgabe darin, einer großen Population ein Screening zur Augenvorsorge anzubieten.

Staurenghi verglich die Leistung des EasyScan mit einer traditionellen Funduskamera, um zu evaluieren, ob der EasyScan in einer gewöhnlichen klinischen Umgebung zur Anwendung kommen kann. Staurenghi und sein Team evaluierten die Qualität beider bildgebender Verfahren und die Anzahl verschiedener Arten von Krankheiten, die mit beiden Verfahren detektiert werden können, an 70 Patienten. Die Evaluation beinhaltete den Vergleich von nicht-dilatierten Aufnahmen mit dem SLO und der Funduskamera und in einigen schwierigen Fällen den Vergleich zwischen nicht-dilatierten SLO Aufnahmen und dilatierten Aufnahmen mit der Funduskamera. Staurenghi kommt zu dem Ergebnis, dass die grundlegenden Vorteile des SLO gegenüber der traditionellen Fundusfotografie auch auf den EasyScan übertragen werden können. Aufgrund der hohen Präzision des Verfahrens selbst bei kleinen Pupillendurchmessern (~ 1,5 mm) ist das Erkennen von Auffälligkeiten gegenüber der konventionellen Fundusfotografie (~ 3 - 4 mm) erheblich erleichtert. Zudem zeichnet sich der EasyScan durch einen besseren Kontrast und ein höheres Auflösungsvermögen aus, was bei der Früherkennung verschiedener pathologischer Veränderungen am Augenhintergrund, wie der diabetischen Rethinopathie oder auch einem Netzhautloch sehr hilfreich sein kann.[46]

Van Etten und De Brouwere untersuchten in einer Vergleichsstudie (DIVE-Studie) zur Früherkennung der diabetischen Retinopathie an 100 Diabetikern die Leistungsfähigkeit des EasyScan und einer traditionellen Funduskamera (Topcon TRC-NW6) anhand von Standard 45° FOV Aufnahmen. Die Studie ergab, dass das bildgebende Verfahren des cSLO ohne Dilatation eine höhere Empfindlichkeit für die Erkennung von Läsionen der diabetischen Retinopathie aufweist als die herkömmliche Fundusbildgebung bei Dilatation mit äquivalenter Spezifität. Die Aufnahme des cSLO kann zudem relativ schnell durchgeführt werden und hat das Potential, die Effizienz zu verbessern und Terminzeiten für viele Patienten zu verkürzen, wodurch die Versorgung einzelner Patienten verbessert werden kann. Die Autoren resümieren, dass durch Eliminierung der Mydriasis und damit verbundene Wartezeiten und Beschwerden sowohl für Patienten als auch für Gesundheitsdienstleister potentielle Vorteile in Bezug auf Zugänglichkeit, Akzeptanz und Einhaltung von Screening-Protokollen erzielt werden.[47]

3.3 Optos optomap Bildgebungsverfahren

3.3.1 Periphere Läsionen

Eine signifikante Anzahl von Krankheiten tritt mit Beteiligung der Augen auf: Zu denken ist an Gefäßerkrankungen, Diabetes mellitus, Erkrankungen des Nervensystems oder rheumatoide Erkrankungen. Gelegentlich ist die Beteiligung der Augen ein primäres Symptom.[48] UWF-Netzhautbildgebung (Optos P200C AF) zeigte einen signifikanten Zusammenhang zwischen Alzheimer und peripherer Bildung von harten Drusen und Veränderungen des Gefäßsystems jenseits des hinteren Augenpols. Dies galt sowohl bei Erstmessungen als auch nach klinischem Fortschreiten der Krankheit über zwei Jahre. Die Kontrolle pathologischer Veränderungen der peripheren Netzhaut könnte folglich ein wertvolles Instrument bei der Überwachung von Alzheimer werden.[49]

Brown et al.[50] untersuchten die Wirksamkeit der nicht-mydriatischen Netzhautbildgebung (Optos P200C) im Vergleich zu herkömmlichen Verfahren der dilatierten Fundusbeurteilung. Neben der UWF-Aufnahme erfolgte an 170 Patienten bei dilatierten Pupillen eine Untersuchung mittels binokularer indirekter Ophthalmoskopie (20D) und Spaltlampenbiomikroskopie (90D). Läsionen, die mit

jeder Methode nachgewiesen werden konnten, wurden einer von drei Regionen - Sehnervenkopf, Makula, mittlere bzw. peripherer Retina - zugeordnet. Unterschiede in der Bewertung der jeweiligen Verfahren wurden von einem Netzhautspezialisten festgestellt. Grundlegend ergab die Querschnittsstudie eine gute Übereinstimmung zwischen der bildgestützten UWF-Aufnahme und traditionellen Methoden der Fundusuntersuchung. In der Studie wurde eine höhere Erkennungsrate von Läsionen des hinteren Augenpols unter Verwendung des UWF-cSLO festgestellt (90,1%). Das cSLO konnte 92,2% aller Anomalien der vitreoretinalen Grenzfläche feststellen, während bei der herkömmlichen Untersuchung 54,7% festgestellt wurden. Das bildgestützte Verfahren erkannte 90,6% der Drusen im hinteren Pol, verglichen mit 43,8% bei den traditionellen Verfahren. Wenn sich die Methoden für einen Läsionstypen unterschieden, war das cSLO in 75% der Fälle korrekt. Signifikante Unterschiede zugunsten des cSLO ergaben sich für Drusen, Nävi, Glaskörperläsionen, Blutungen, Veränderungen im RPE und bei peripheren retinalen Degenerationen. Zusammenfassend kann die bildgestützte Fundusuntersuchung mittels Optos cSLO die Erkennung von Netzhautläsionen im Vergleich zu herkömmlichen Verfahren allein um 30% verbessern.[50]

Fogliato et al. verglichen an 20 Probanden systematisch die Intermodalität und Interrater-Übereinstimmung für die indirekte Ophthalmoskopie und UWF-Bildgebung bei der Erkennung peripherer Netzhautläsionen, die Anzeichen einer rhegmatogenen Netzhautablösung zeigen. Die Übereinstimmung zwischen den Bewertern war sowohl bei der indirekten Ophthalmoskopie als auch bei der UWF-basierten Bewertung ausgezeichnet. Die Gesamtübereinstimmung in der UWF-basierten Bewertung betrug Kappa = 0,874. Es wurde gezeigt, dass das UWF-cSLO eine Sensitivität von 89,2% beim Nachweis peripherer Netzhautläsionen aufweist, die im inferioren Sektor jedoch geringer ausfällt. Resümierend ermöglicht die UWF-Bildgebung eine genaue und reproduzierbare Beurteilung in der Identifizierung peripherer Netzhautläsionen.[51]

3.3.2 AMD

Mit Einführung der UWF-Bildgebung schien es zunächst kontraintuitiv oder sogar kontraproduktiv, das Verfahren für zentrale, degenerative Makulopathien wie der

AMD einzusetzen. Für den seltenen Fall, dass ein AMD-Patient periphere choroidale Neovaskularisationen entwickelt, hat sich das Optos Bildgebungsverfahren bei Einsatz der Angiographie als nützliches Werkzeug erwiesen.[52] Es konnte jedoch auch gezeigt werden, dass bei einer typischen AMD das Optos Bildgebungsverfahren (pseudofarben) im Vergleich zur traditionellen 45° Fundusfotografie valide Ergebnisse erzielt. Eine Studie umfasste die Verwendung des Optos UWF-Systems (P200C AF) im Vergleich zur Zeiss Funduskamera (FF450) an insgesamt 121 Augen, mit und ohne Erkrankung der AMD. Von den untersuchten Augen wurde eine detaillierte Einstufung in fünf Fällen mit jeweils harten Drusen, geographischer Atrophie und chorio-retinaler Neovaskularisation sowie in sechs Fällen mit weichen Drusen durchgeführt und die genaue Übereinstimmung der Ergebnisse statistisch berechnet. Der Vergleich der konventionellen Aufnahmen sowie der UWF Aufnahmen ergab eine 96-prozentige Übereinstimmung für Drusen, geographische Atrophie und chorio-retinale Neovaskularisationen in der Makula Region. Aufgrund der Ergebnisse attestieren die Autoren eine gute Übereinstimmung zwischen der Einstufung konventioneller und Ultra-Widefield Aufnahmen in der Makula.[53]

1996 wurde in Island eine Untersuchung der alters- und geschlechtsspezifischen Prävalenz von altersbedingter Makulopathie (ARM) und altersbedingter Makuladegeneration durchgeführt. An der Studie nahmen insgesamt 1.045 Personen der Bevölkerung Reykjaviks im Alter von mehr als 50 Jahren teil.[54] Im Jahr 2008 wurde eine erneute Überprüfung des Probandenkollektivs durchgeführt.[55] 576 Probanden nahmen an dem Follow-Up teil, bei dem die Untersuchung des Augenhintergrunds mittels Optos Ultra-Widefield-Technologie durchgeführt wurde. Die Aufnahmen wurden von Mitarbeitern der Firma Optos, die Auswertung der Aufnahmen in einer Augenklinik von speziell trainiertem Personal durchgeführt. Die Auswertung erfolgte basierend auf internationalen Klassifikationen für die altersbedingte Makuladegeneration. Makula und periphere Veränderungen wurden unter Verwendung eines für diese Bildgebungsmethode entwickelten, standardisierten Gitters bewertet.[56, 57] Von den untersuchten Augen in der Studie zeigten 81,1% Auffälligkeiten einer AMD. Veränderungen lediglich in der Makula konnten bei 13,6%, nur in der Peripherie bei 10,1% und sowohl in der Peripherie als auch in der Makula bei 57,4% der untersuchten Augen festgestellt werden.

Beschriebene Auffälligkeiten waren unter anderem harte und weiche Drusen bei der überwiegenden Mehrheit der Probanden, Veränderungen im retinalen Pigmentepithel sowie Aderhautneovaskularisationen. Die Tatsache, dass die meisten betroffenen Augen Veränderungen sowohl an der Makula als auch in der Peripherie aufweisen, zeigt laut den Autoren, dass die zu AMD führenden Anomalien möglicherweise nicht nur auf die Makula selbst beschränkt sind. Die Einstufung der peripheren Netzhaut kann wichtig sein, um die Entwicklung und das Fortschreiten von AMD und anderen potenziellen Krankheiten besser verstehen zu können.[55]

Domalpally et al. verglichen die Häufigkeit peripherer Netzhautveränderungen bei Teilnehmern der AREDS2-Studie, die von einer AMD betroffen sind (mittleres Stadium) mit einer Kontrollgruppe, die keine Anzeichen einer AMD mittlerer Stufe) zeigen. An insgesamt 484 Patienten (951 Augen) der AREDS2-Teilnehmer mit AMD und 89 Patienten (163 Augen), die als Kontrollgruppe dienen, wurden UWF-Aufnahmen (Optos 200TX) mit Pseudofarbgebung und Auto-Fluoreszenz durchgeführt. Die Aufnahmen wurden zur Beurteilung in drei ringförmige Zonen eingeteilt, periphere Läsionen dokumentiert und den Bereichen, in denen sie detektiert wurden, zugeordnet. Die Studie ergab, dass periphere Netzhautveränderungen bei Augen mit AMD häufiger auftreten als bei Augen der Kontrollgruppe, bei denen keine AMD vorliegt. Drusen treten beim Großteil der Augen mit AMD sowohl in der mittleren als auch in der fernen Peripherie auf, während Pigmentveränderungen und Merkmale einer fortgeschrittenen AMD weniger häufig sind. Die Autoren kommen zu der Annahme, dass die AMD mehr als eine Makula-Erkrankung ist, die auch die gesamte Netzhaut betrifft.[58]

Die Erkenntnisse deuten darauf hin, dass Makulaerkrankungen mit peripheren Netzhautveränderungen verbunden sind. Eine weitere Studie untersuchte die Anzahl, Art und Konsequenzen der Behandlung bei Patienten mit bekannter Makulaerkrankung. In der Studie wurden Aufzeichnungen von 537 Patienten aufgenommen, die in Gruppen - AMD, Central Serous Chorioretiopathy (CSCR), Epiretinale Membran (ERM), Makuladystrophie, „keine Makulaerkrankung“- eingestuft wurden. Aufnahmen wurden mit dem Optos Panoramic 200TX durchgeführt. In 44% der Fälle mit Makulaerkrankungen konnten periphere Auffälligkeiten nachgewiesen werden. Nach Altersanpassung unterschied sich die

Anzahl peripherer Befunde bei Probanden mit AMD, ERM oder CSCR nicht signifikant zu Probanden mit „normalen“ Befunden der Makula. Der häufigste Befund waren unspezifische, degenerative Veränderungen wie Drusen oder Pigmentierungen. Die geringere Häufigkeit peripherer Netzhautbefunde im Vergleich zur vorgenannten Studie[58] führen die Autoren auf die im Schnitt etwa 15 Jahre jüngere Probandengruppe sowie auf die Kriterien der Auswahl der Mitglieder der Probandengruppen zurück. Dennoch sollte in Anbetracht einiger häufiger Befunde, wie z. B. periphere Drusen, die für die Pathogenese der AMD relevant sein können und das Management dieser Krankheit beeinflussen, die Beurteilung der peripheren Netzhaut nicht übersehen werden, wenn der Fokus auf dem hinteren Pol liegt.[59]

3.3.3 Glaukom

Quinn et al. untersuchten die mögliche Verwendung des UWF-Bildgebungsverfahrens (Optos Panoramic 200x) zur Erkennung von Glaukom und insbesondere die Reproduzierbarkeit der Messungen des vertikalen C / D - Ratio. Des Weiteren untersuchten sie die Übereinstimmung der Ergebnisse zwischen dem UWF-cSLO und einem digitalen Farbstereoskop (Canon CX-1 Funduskamera) an 100 Teilnehmern einer Altersstudie (NICOLA) in Nord-Irland. Die Auswertung der Aufnahmen der konventionellen Funduskamera als auch des cSLO wurden von zwei trainierten Untersuchern sowie einem Glaukomspezialisten durchgeführt. Zusammenfassend zeigte die Studie eine nahezu perfekte Übereinstimmung zwischen der konventionellen Funduskamera und der Ultra-Widefield Bildgebungstechnik, wenn sie von einem Glaukomspezialisten durchgeführt wird. Zudem zeigte sich, dass die Technik des UWF-cSLO in der Einschätzung des vertikalen C / D - Ratio reproduzierbar ist. Die ausgewerteten Daten der Autoren legen nahe, dass die Bildgebungstechnik des verwendeten cSLO zur Diagnose eines Glaukoms verwendet werden kann, speziell in Situationen, in denen eine Bio-Mikroskopie an der Spaltlampe nicht möglich ist.[60]

3.3.4 Diabetische Retinopathie

Die Verwendung bildgebender Verfahren für das Screening von Patienten, bei denen ein Risiko für behandlungsbedürftige Netzhauterkrankungen besteht, entwickelt sich zunehmend zum Standard, speziell für Erkrankungen wie der

diabetischen Retinopathie. Die Verwendung der UWF-Technologie im Screening von Diabetikern hat viele theoretische Vorteile gegenüber der herkömmlichen Fundusfotografie. Zu nennen sind der große FOV bei nur einer Aufnahme und die daraus resultierende schnelle Erfassungszeit, sowie die Unabhängigkeit von der Dilatation des Patienten.[23] Die „Diabetic Retinopathy Study“ führte ein standardisiertes Bildgebungsverfahren zur Untersuchung der diabetischen Retinopathie in der peripheren Netzhaut ein, indem sieben 30° FOV Aufnahmen kombiniert werden und ein 75° Sichtfeld der Retina visualisieren.[61]

Mehrere Studien, in denen UWF-Pseudocolor Aufnahmen mit klinischen Untersuchungen oder der Standard-Fundusfotografie einschließlich der Seven-Field Fundusfotografie verglichen wurden, haben gute Übereinstimmungen der Ergebnisse erzielt.[62–65] Eine Studie konnte eine sehr gute Übereinstimmung für DR-typische Befunde wie Mikroaneurysmen, dot and blot hemorrhages (Punkt- und Fleckblutungen) und Cotton Wool Spots (Cotton Wool Herde) zwischen dem UWF-SLO und traditioneller Fundusfotografie beschreiben.[66] Silva et al. beschrieben, dass das Vorhandensein überwiegend peripherer Läsionen mit einem fast fünffachen Risiko für das Fortschreiten der diabetischen Retinopathie über vier Jahre verbunden ist. Die in der „Ophthalmology“ veröffentlichte Studie ergab, dass 50% der diabetischen Läsionen außerhalb des ETDRS Gold Standard liegen. Diese Läsionen können bei 10% der Augen zu einem schwereren Grad der Retinopathie führen.[67]

Eine Untersuchungsgruppe aus Dänemark untersuchte in einer Querschnittsstudie 101 Personen, die an Diabetes erkrankt sind und an einer 10-Jahres Follow-up-Studie teilnahmen. Aufnahmen des Fundus wurden sowohl mit einer Optos als auch mit einer Topcon-Bildgebung aufgenommen. Alle Aufnahmen wurden von spezialisiertem Personal anhand einer modifizierten Version der „Proposed International Clinical DR Severity Scale“ bewertet. Mit Hilfe gewichteter Kappa-Statistiken wurden getrennt für die Peripherie als auch für die Makula Bewertungen für beide Instrumente vollzogen und getestet, ob die Ergebnisauswertung zwischen beiden Instrumenten signifikant unterschiedlich ist (Wilcoxon Test). Optos konnte im Vergleich zur Kamera von Topcon signifikant mehr Läsionen in der Peripherie identifizieren - dies resultierte in einer fairen Kappa-Übereinstimmung von 0,21. Es konnten keine signifikanten Unterschiede in der Einstufung

der Makula-Region (p = 0,97) zwischen den beiden Instrumenten gefunden werden. Obwohl sich nur 7% der Bildeinstufungen der Makula zwischen den Kameras unterschieden, war die Kappa-Übereinstimmung nur mäßig (Kappa = 0,52). Resultierend kann die Übereinstimmung zwischen den Kameras für die Bewertung der Makula als akzeptabel, für die Peripherie jedoch nur als angemessen bezeichnet werden, da Optos mehr mikrovaskuläre Veränderungen identifizierte.[68]

3.3.5 Zusammenfassende Betrachtung

Ein Review von 32 Studien, die über einen Zeitraum von drei Jahren durchgeführt wurden, ergab, dass die Bildgebung der Netzhautperipherie durchschnittlich 66,43% der Netzhautbefunde außerhalb des 60° FOV zeigte. Die Analyse umfasste 3.602 Augen. 22% der Studien untersuchten das Ausmaß peripherer Netzhautveränderungen mit AMD, einschließlich harter und weicher Drusen, RPE-Veränderungen, Atrophie und Neovaskularisation. Die Analyse der Studien ergab, dass die Optomap-Bildgebung zusätzliche 78% der Netzhautveränderungen zeigt.

19% der Studien untersuchten das Ausmaß peripherer Netzhautveränderungen im Zusammenhang mit diabetischer Retinopathie, einschließlich Blutungen und Mikroaneurysmen. Die Analyse der Studien ergab, dass die Optomap Bildgebung zusätzliche 37% der Netzhautläsionen zeigt.

Der Umfang der Erforschung der Krankheitsmanifestationen in der Netzhautperipherie hat in den letzten Jahrzehnten erheblich zugenommen. Herkömmliche Verfahren ermöglichen oftmals keine einfache und genaue Beurteilung peripherer Netzhautveränderungen. Die Analyse zeigt, dass Veränderungen, wenn sie über verschiedene Krankheitsbereiche hinweg quantifiziert wurden, in 66,43% der Fälle außerhalb des mit herkömmlichen Verfahren erfassten Netzhautbereichs liegen. Viele Studien kommen zu dem Schluss, dass die UWF-Bildgebung nicht nur ein Instrument zur Quantifizierung dieser Informationen ist, sondern dass es starke Hinweise darauf gibt, dass diese zusätzlichen Informationen die Fähigkeit zur Steuerung von Krankheitsverläufen beeinflussen.[69]

3.4 Vergleich: Optos optomap und Zeiss Clarus

Die Ultra-Widefield-Fundusbildgebung wird in der klinischen Praxis immer häufiger eingesetzt. Mit diesem System können nichtinvasive Netzhautbilder von bis zu 200° ohne Pupillendilatation erstellt werden. Im Jahr 2017 wurde von Zeiss der Clarus 500 vorgestellt. Dieses System kann unter Verwendung von LED-Emissionen (grün, rot und blau) ein echtfarbiges Fundusbild ermöglichen. Obwohl der Betrachtungswinkel des Clarus bei Verwendung eines Einzelbildes 135° beträgt, wurde dieses System entwickelt, um ein UWF aus zwei Bildern, die aus unterschiedlichen horizontalen Betrachtungswinkeln aufgenommen werden, automatisch zu synthetisieren. Laut Hersteller beträgt der horizontale Blickwinkel dieses Montagebildes 200°, was der Größe der Einzelaufnahme von Optos Instrumenten ähnlich ist.[70]

Matsui et al. verglichen die effektiven Felder des Optos 200TX und des Zeiss Clarus 500, basierend auf deren Fähigkeit, Äste von Netzhautgefäßen in den vier Netzhautquadranten abzubilden. 90 Netzhautaufnahmen von 90 Patienten mit verschiedenen Augenerkrankungen wurden untersucht. An jedem Patienten wurden 200° Fundusaufnahmen mit dem Optos (Einzelaufnahme) und dem Clarus (Montage von zwei Bildern) durchgeführt. Die höchste Anzahl von rückverfolgbaren Gefäßästen in den vier Netzhautquadranten wurde von zwei Untersuchern bestimmt.

Die Untersucher kamen zu folgenden Ergebnissen: Die Anzahl identifizierbarer Verzweigungen ist in den Optos Aufnahmen größer als in den Aufnahmen des Clarus für den superior-temporalen Quadranten. Im Gegensatz dazu ist die Anzahl identifizierbarer Verzweigungen inferior-nasal bei Aufnahmen des Clarus größer als bei Aufnahmen des Optos. In den beiden weiteren Quadranten gab es keinen signifikanten Unterschied zwischen den Instrumenten. Die Übereinstimmung der Ergebnisse wurde mit einem Inter-Rater-Zuverlässigkeitsindex von 0,79 bis 0,81 als „gut“ bewertet. Die Ergebnisse zeigen, dass das effektive Sichtfeld zwischen den Geräten unterschiedlich ist. Ursache dieser Unterschiede sind laut Autoren mehrere optische als auch strukturelle Faktoren, wie z. B. Artefakte durch Wimpern, unterschiedliche Tiefenschärfen und verschiedene Zentren der definierten Bildmitte.[70]

3.5 Kriterien zur Bewertung des UWF-cSLO in der optometrischen Praxis

Herkömmliche Verfahren der Netzhautbildgebung mit normalem FOV oder Widefield können 10 - 100° der Netzhaut in einem einzigen Bild erfassen. Optomap ist aktuell das einzige, klinisch validierte Ultra-Widefield-Netzhautbild, mit dem 200° bzw. 82% der Netzhaut in einer einzigen Aufnahme bei jeder Bildgebungsmodalität erfasst werden können.[35]

Die Motivation dieser Arbeit ist es, das optometrische Screening den stetig wachsenden Anforderungen an den Optometristen anzupassen und den Kunden mit Hilfe modernster Technologien ein zusätzliches Maß an Sicherheit gewährleisten zu können. Seit 2014 wird bei jeder Routine-Augenuntersuchung bei der Amon+Sebold Optik GmbH eine Netzhautaufnahme mittels konventionellem cSLO von EasyScan durchgeführt. Als einer der ersten Optometristen in Deutschland hat Amon+Sebold Optik seit Januar 2020 die Möglichkeit, Untersuchungen des Augenhintergrunds mittels Ultra-Widefield-cSLO (Optos Daytona plus) an Kunden durchzuführen. Mit Einführung dieser neuen Technologie stellt sich die grundlegende Frage, ob das UWF-cSLO als zukünftiger Standard in der Routine-Augenuntersuchung integriert werden soll. Die Beantwortung dieser Frage ist von zwei Teilaspekten abhängig:

- Zum einen sollte sich die Detektion von Auffälligkeiten im zentralen Netzhautbereich (FOV 60°) im direkten Vergleich zwischen dem UWF-cSLO und dem konventionellen cSLO nicht unterscheiden.
- Zum anderen ist es von hohem Interesse zu ergründen, in wie vielen Augen Auffälligkeiten in der peripheren Netzhaut mit dem UWF-cSLO entdeckt werden können, die beim bisherigen Routine-Verfahren mit dem konventionellen cSLO aufgrund des geringeren FOV im Verborgenen bleiben.

Die Arbeit beschäftigt sich daraus folgend mit den Thesen:

- Im direkten Vergleich ist die Übereinstimmung für das Erkennen von Auffälligkeiten im **zentralen Netzhautbereich** (45 - 60°) für das konventionelle cSLO (EasyScan) und dem UWF-cSLO (Optos Daytona) statistisch signifikant hoch.

- Anzahl und Art der Auffälligkeiten, die in der **peripheren Netzhaut** mit Hilfe des UWF-SLO (> 60 - 200°) erkannt werden, setzen die Untersuchung der peripheren Netzhaut als neuen Standard im optometrischen Screening in Deutschland.

4 Material und Methoden

4.1 Probandenkollektiv

Insgesamt 268 Probanden (entspricht 536 untersuchten Augen) haben an der Studie teilgenommen. Das Durchschnittsalter der Probandenkollektivs (männlich / weiblich) betrug 54,5 Jahre. Die Studienteilnehmer wurden im Zuge einer jährlich stattfindenden Sehtestaktion zu der Studie eingeladen. Da es sich um ein Screening handelt, wurde der Gesundheitsstatus der Individuen bei der Einladung zur Studie nicht berücksichtigt.

4.2 Messungen

Bei allen Teilnehmern wurde ein umfassendes Screening, dessen Inhalte in Abschnitt 2.1 „Optometrisches Screening in der Praxis“ beschrieben sind, durchgeführt. Ein wesentlicher Faktor dieses Screenings ist die Untersuchung des Augenhintergrunds. Grundlegend wurden für jeden Patienten Aufnahmen des rechten und linken Auges erstellt. Aufnahmen wurden sowohl mit dem EasyScan als auch mit dem Optos Daytona von allen ausgebildeten Mitarbeiterinnen und Mitarbeitern der Amon+Sebold Optik GmbH erstellt und auf zentralen Servern zur anschließenden Auswertung gespeichert.

4.2.1 Aufnahmen mit dem EasyScan

Für jedes Probandenauge wurden mit dem EasyScan jeweils zwei Bilder des rechten und des linken Fundus aufgenommen: Eine Aufnahme bei zentraler Fixationsmarke (entspricht 45° FOV) sowie eine weitere Aufnahme bei dezentrieter Fixationsmarke (entspricht weiteren 15° FOV). Im gesamten erhält man so ein FOV zur Beurteilung von Auffälligkeiten von 60°.

Abbildung 15 Aufnahme mit dem EasyScan

4.2.2 Aufnahmen mit dem Optos Daytona

Mit dem UWF-cSLO von Optos wurde von jedem Probanden jeweils eine Aufnahme des rechten sowie eine Aufnahme des linken Auges erstellt und zur späteren Auswertung gespeichert. Der Optos Daytona bietet neben dem Pseudocolor-Modus auch einen Auto-Fluoreszenz-Modus. Diese Aufnahme-Modalität wurde für diese Studie nicht herangezogen.

Abbildung 16 Aufnahme mit dem Optos Daytona

4.3 Auswertung der Aufnahmen

Die Auswertung der Aufnahmen wurde von zwei geschulten Optometristen der Amon+Sebold Optik GmbH gemeinsam vorgenommen. Zunächst wurden die Bilder des EasyScan und nach einer Zeitperiode von zwei Wochen die Aufnahmen des Optos evaluiert. Die Auswertung für beide Instrumente erfolgte maskiert (ohne Angaben von Kundennamen) und randomisiert (d. h. in zufälliger Reihenfolge), um einen Memory-Effekt zu vermeiden. Für jedes Instrument wurde eine separate Excelliste erstellt, in der alle Probanden zeilenweise aufgeführt wurden. Auffälligkeiten wurden in den einzelnen Spalten übergeordnet und nominal mit

einer „1“ versehen, falls diese festgestellt wurden oder bei nicht Vorhandensein mit einer „0“ für jedes Einzelauge gewertet. Zur Beurteilung der peripheren Netzhaut wurde eine weitere Exceltabelle erstellt und mögliche Auffälligkeiten nach dem gleichen Schema für die Einzelaugen dokumentiert.

4.4 Statistische Auswertung

4.4.1 Zentrale Netzhautaufnahmen mit EasyScan und Optos Daytona

Die Beurteilung der Interrater-Reliabilität der zentralen Netzhautaufnahmen beider Instrumente wurde für zwölf spezifische Verdachtsdiagnosen definiert und statistisch ausgewertet:

- AMD
- C / D - Ratio
- Harte Drusen
- Weiche Drusen
- Foramen
- Glaukom
- Gliose (ERM)
- Kreuzungszeichen
- Mikroaneurysmen
- Nävi
- Ödeme
- Tortuositas

Der Grad der Übereinstimmung wurde für die zwölf definierten Auffälligkeiten mithilfe gewichteter Kappa-Tests, basierend auf den Definitionen von Landis und Koch, bewertet.[71] Ein häufig verwendetes Maß zur Beurteilung der Übereinstimmungsgüte ist der Cohens-Kappa-Koeffizient (k), da er nicht nur die prozentuale Häufigkeit der Übereinstimmungen (p_o) an der Gesamtzahl der Kodierungen berücksichtigt, sondern auch die Wahrscheinlichkeit für zufällige Übereinstimmungen (p_e) der Auswertungen einbezieht.[72]

Die Berechnungsformel des Cohens-Kappa-Koeffizienten lautet wie folgt:

$$k = \frac{p_o - p_e}{1 - p_e}$$

p_o = Anteil tatsächlich beobachteter Übereinstimmung

p_e = Anteil zufälliger Übereinstimmungen

Der resultierende Grad der Übereinstimmung nach Landis und Koch ist in der folgenden Tabelle 1 gegeben.

Tabelle 1 Grad der Übereinstimmung nach Landis und Koch [71]

Ausprägung des Kappa Wertes	Bewertung des Kappa Wertes
< 0,00	Schlecht
0,00 - 0,20	Leicht
0,21 - 0,40	Fair
0,41 - 0,60	Mäßig
0,61 - 0,80	Erheblich
0,81 - 1,00	Fast perfekt

4.4.2 Statistische Auswertung der Ergebnisse zur peripheren Netzhaut

Die Auswertung der UWF-Aufnahmen des Optos erfolgt anhand deskriptiver Statistik. Grundlegend wird dabei den folgenden Fragen nachgegangen:

- Wie viele Augen zeigen Auffälligkeiten, die bei konventionellen Verfahren nicht detektiert werden können?
- Welche Arten von Auffälligkeiten werden im untersuchten Probandenkollektiv entdeckt?
- Implizieren Art und Anzahl der Auffälligkeiten die Messung der peripheren Netzhaut als den neuen Standard in der optometrischen Praxis?

5 Ergebnisse

5.1 Zusammenfassende Übersicht der Ergebnisse

An insgesamt 536 Aufnahmen wurden Befunde für den zentralen Netzhautbereich (FOV bis 60°) für beide Instrumente im direkten Vergleich evaluiert. Für 515 Augen wurden Aufnahmen für den peripheren Netzhautbereich (FOV 60° - 200°) evaluiert. 21 Aufnahmen des Optos zur Beurteilung der Netzhautperipherie wurden in der Auswertung nicht berücksichtigt, da die Aufnahmen aufgrund von Artefakten oder Limitationen z. B. durch das Oberlid nicht den Kriterien der UWF-Aufnahmen entsprachen.

In 133 aller 536 untersuchten Augen konnten keine Auffälligkeiten erkannt werden. In 403 Fällen konnten Auffälligkeiten festgehalten werden.

Tabelle 2 Anzahl der Augen mit Auffälligkeiten

	Keine Auffälligkeit	Auffälligkeiten Anzahl gesamt
Anzahl	133	403
in %	24,81	75,19

Von diesen 403 auffälligen Augen zeigten 290 Augen zentrale Auffälligkeiten, 280 Augen periphere Auffälligkeiten sowie 167 Augen als Schnittmenge zentrale als auch periphere Auffälligkeiten.

Tabelle 3 Lokalisierung der Auffälligkeiten

	Zentral	Peripher	Zentral UND Peripher
Anzahl	290	280	167
in %	54,1	54,36	32,43

In 145 der 403 auffälligen Augen wurde zur weiteren Abklärung eine Routine-Augenuntersuchung beim Augen- oder Allgemeinarzt empfohlen. In 28 Fällen

wurde dem Kunden eine zeitnahe Abklärung der Auffälligkeit und in vier Fällen eine dringliche Untersuchung beim Augenarzt nahegelegt. In 226 Fällen wurde keine weitere ärztliche Abklärung der Auffälligkeiten als notwendig erachtet.

Tabelle 4 Übersendungen zur ärztlichen Kontrolle

	Keine Überweisung zum Arzt	Routine Untersuchung beim Arzt	Zeitnahe Untersuchung beim Arzt	Akute Untersuchung beim Arzt
Anzahl	226	145	28	4

5.2 Statistische Auswertung für den zentralen Netzhautbereich: EasyScan vs. Optos Daytona

5.2.1 Ergebnisse für den zentralen Netzhautbereich

Die folgende Tabelle gibt eine Übersicht zu sämtlichen Auffälligkeiten des zentralen Netzhautbereichs (FOV 60°) und deren festgestellten Häufigkeiten. Diese Übersicht listet nicht nur die zwölf oben genannten Diagnosen (linke Spalte), sondern sämtliche gefundenen Verdachtsdiagnosen auf.

Tabelle 5 Übersicht: Verdachtsdiagnosen des zentralen Netzhautbereichs

Verdachtsdiagnose gemäß Liste	Häufigkeit	Weitere Verdachtsdiagnosen	Häufigkeit
AMD	18	Asteroide Hyalosis	4
C / D - Ratio	58	Bear Tracks	1
Harte Drusen	29	CHRPE	1
Weiche Drusen	13	Drusenpapille	2
Foramen	2	Histoplasmose	3
Glaukom	32	Laser-Spots	2
Gliose	16	Mikropapille	10
Kreuzungszeichen	98	Netzhautloch	1
Mikroaneurysmen	16	PPA	55
Nävus	7	Toxoplasmose	1
Ödem	5	Weiss Ring Floater	3
Tortuositas	63		
Summe	357	Summe	83

Insgesamt wurden also 440 Auffälligkeiten diagnostiziert - bei 290 Augen, die Auffälligkeiten aufwiesen. Dies erklärt sich daraus, dass 128 Augen eine Auffälligkeit, 75 Augen zwei, 29 Augen drei, 16 Augen vier Auffälligkeiten zeigten, ein Auge fünf und ein Auge sechs Auffälligkeiten aufwies.

Die Interrater-Reliabilität zwischen den beiden Instrumenten wurde mit dem Maß nach Cohens Kappa bestimmt. Wenn die Einschätzungen zwischen beiden Instrumenten übereinstimmen, so werden diese bei positivem Befund (Auge ist auffällig) mit „1-1“ und bei negativem Befund (Auge ist nicht auffällig) mit „0-0“ bewertet. In Fällen, in denen die Einschätzungen nicht übereinstimmen, werden diese bei positivem Befund für den Optos bei gleichzeitig negativem Befund für den EasyScan mit „1-0“ und bei negativem Befund für den Optos und positivem Befund für den EasyScan mit „0-1“ bewertet. In der folgenden Tabelle sind die Bewertungen zwischen den Instrumenten aufgeführt, die im Folgenden die Grundlage zur Berechnung des Kappa-Wertes bilden.

Tabelle 6 Häufigkeiten der Übereinstimmungen und Unterscheidungen

Auffälligkeit	**„0-0“**	**„1-0“**	**„1-1“**	**„0-1“**
AMD	518	1	13	4
C / D - Ratio	478	2	52	4
Harte Drusen	507	2	24	3
Weiche Drusen	523	0	10	3
Foramen	534	0	1	1
Glaukom	504	1	30	1
Gliose	520	0	10	6
Kreuzungszeichen	438	1	93	4
Mikroaneurysmen	520	0	15	1
Nävi	529	1	6	0
Ödem	531	0	4	1
Tortuositas	473	5	56	2

Tabelle 7 Ergebnisse der Interrater-Reliabilität nach Cohens Kappa

Auffälligkeit	Relative Übereinstimmung in %	Zufällige Übereinstimmung in %	Cohens Kappa	Grad der Übereinstimmung
AMD	99.07	94.38	***0,83***	Fast Perfekt
C / D - Ratio	98.88	81.58	***0,94***	Fast Perfekt
Harte Drusen	99.07	90.60	***0,90***	Fast Perfekt
Weiche Drusen	99.44	95.80	***0,87***	Fast Perfekt
Foramen	99.81	99.44	***0,67***	Erheblich
Glaukom	99.63	89.10	***0,97***	Fast Perfekt
Gliose	98.88	95.26	***0,76***	Erheblich
Kreuzungszeichen	99.07	70.71	***0,97***	Fast Perfekt
Mikroaneurysmen	99.81	94.38	***0,97***	Fast Perfekt
Nävi	99.81	97.60	***0,92***	Fast Perfekt
Ödem	99.81	98.33	***0,89***	Fast Perfekt
Tortuositas	98.69	80.26	***0,93***	Fast Perfekt

Bei zehn von zwölf definierten Auffälligkeiten ergibt sich eine „fast perfekte“ Übereinstimmung der Interrater-Reliabilität. Lediglich für Foramen und Gliose ergibt sich nach Cohens Kappa eine „erhebliche“ Übereinstimmung.

5.2.2 Bewertung der Ergebnisse für den zentralen Netzhautbereich

Da bisher keine Publikationen vorliegen, die den EasyScan mit einem weiteren Scanning-Laser-Ophthalmoskop vergleichen, soll festgehalten werden: die Ergebnisse dieser Studie geben sowohl dem EasyScan als auch dem Optos Daytona einen hohen Stellenwert für die Untersuchungen des zentralen Netzhautbereichs.

Die Ergebnisse der statistischen Auswertung geben einerseits den Kunden ein hohes Maß an Sicherheit, da Auffälligkeiten mit beiden Instrumenten sehr zuverlässig aufgedeckt werden konnten.

Andererseits wurde einleitend beschrieben, dass aus Sicht des Optometristen die Ultra-Widefield-Untersuchung der Netzhautperipherie nur dann sinnvoll ist, wenn

Auffälligkeiten im zentralen Netzhautbereich (FOV 45° - 60°) zuverlässig erkannt werden können. Dies ist vor allem für Auffälligkeiten wie AMD und Glaukom besonders wichtig, da diese Erkrankungen in der Bevölkerung zunehmend von Bedeutung sind. Die zuverlässigen Ergebnisse für das Erkennen von Auffälligkeiten im zentralen Netzhautbereich für den Optos Daytona bilden mithin eine gefestigte Basis zur Untersuchung der peripheren Retina.

5.3 Ergebnisse und Bewertung der Untersuchung der peripheren Netzhaut

5.3.1 Ergebnisse für den peripheren Netzhautbereich

Für insgesamt 536 Augen wurden Aufnahmen der peripheren Netzhaut erstellt. 21 Aufnahmen wurden in die Auswertung der Studie nicht einbezogen, da sie nicht den Kriterien der Ultra-Widefield-Aufnahmen entsprechen. An 280 Augen konnten Auffälligkeiten entdeckt werden, die bei Verwendung der konventionellen Methode mit dem EasyScan nicht hätten aufgedeckt werden können. Bei einer Grundgesamtheit von 515 untersuchten Augen entspricht dies einer „Auffälligkeits-Rate“ von 54% - demnach bestehen Auffälligkeiten bei etwa jedem zweiten Auge. Bei 97 von den 280 auffälligen Augen wurde eine Routine Augenuntersuchung beim Augenarzt nahegelegt. In elf Fällen wurde geraten, zeitnah einen Augenarzt aufzusuchen. In zwei untersuchten Augen wurde eine dringende Empfehlung zur Untersuchung beim Augenarzt ausgesprochen. In den weiteren 170 Augen, die periphere Auffälligkeiten zeigten, wurde keine Überweisung an den Augenarzt als notwendig angesehen bzw. die Entscheidung, ob eine augenärztliche Untersuchung empfehlenswert ist, wurde auf Basis der zentralen Auffälligkeiten getroffen.

Tabelle 8 Weiterleitung zum Augenarzt aufgrund peripherer Auffälligkeiten

	Keine Überweisung bzw. auf Basis zentraler Auffälligkeiten	Routine Untersuchung beim Arzt	Zeitnahe Untersuchung beim Arzt	Dringende Untersuchung beim Arzt
Anzahl	170	97	11	2

Die nachstehende Tabelle gibt eine Übersicht der Verdachtsdiagnosen, die mit dem Ultra-Widefield-cSLO aufgenommen werden konnten. Die Tabelle, die nach der Häufigkeit „n“ der Verdachtsdiagnosen geordnet wurde, stellt die Basis zur anschließenden Diskussion dar.

Tabelle 9 Anzahl und Art peripherer Auffälligkeiten

Verdachtsdiagnose	n	Verdachtsdiagnose	n
Degenerationen im RPE	119	Window Defect	10
a) Peripheral Senile Pigmentary Degeneration		Narben	8
b) Peripheral Cystoid Degeneration		Cobblestone Degeneration	7
c) Peripheral Reticular Pigmentary Degeneration		Mikroaneurysmen	7
d) RPE-Hyperplasia		Cotton Wool Spots	7
e) Lattice Degeneration		Asteroide Hyalosis	4
Periphere Drusen	58	Histoplasmose	3
White without Pressure	33	Retinoschisis	2
Laser Spots	25	Pavingstone Degeneration	1
Aderhautnävi	21	Ödem	1
CHRPE	18	Bear Tracks	1
Netzhautloch	13	Toxoplasmose	1
Punkt- und Fleckblutung	11	**Summe**	**350**

175 Augen wiesen eine Auffälligkeit auf, 59 Augen hatten zwei, 19 hatten drei unterschiedliche Auffälligkeiten.

5.3.2 Bewertung der Ergebnisse für den peripheren Netzhautbereich

In dieser Studie konnten in 515 untersuchten Augen in 280 Fällen Auffälligkeiten dokumentiert werden, die bei Verwendung eines konventionellen cSLO aufgrund des kleineren FOV nicht erkannt werden konnten. Unabhängig vom Schweregrad der Auffälligkeiten weißt allein bereits die hohe Anzahl an peripheren Auffälligkeiten auf den Stellenwert dieser Untersuchungsmodalität hin.

6 Diskussion

Die Grundlage, um das Ultra-Widefield-cSLO zukünftig als Standard in der optometrischen Praxis einsetzen zu können, stellt eine gute Erkennbarkeit von Auffälligkeiten im zentralen Netzhautbereich (FOV bis 60°) dar. Aus diesem Grund bot es sich an, die Übereinstimmung der Auswertung zwischen dem Ultra-Widefield-cSLO Optos Daytona und dem konventionellen cSLO EasyScan an 536 Augen zu beurteilen. Auswertungen wurde mittels Cohens Kappa statistisch geprüft. Die daraus resultierende Interrater-Reliabilität ergab für zehn von zwölf definierten Auffälligkeiten eine „fast perfekte“ Übereinstimmung. Für zwei Auffälligkeiten konnte eine „erhebliche“ Übereinstimmung erzielt werden.

In dieser Studie wurden dann folgend Ultra-Widefield-Aufnahmen an insgesamt 515 Augen evaluiert. In 280 Augen konnten Auffälligkeiten dokumentiert werden, die bei Verwendung des konventionellen cSLO aufgrund des geringeren FOV nicht erkannt werden können.

Allein die hohe Anzahl an auffälligen Augen verdeutlicht die Relevanz der Untersuchung des hinteren Augenabschnitts im Zuge der optometrischen Augenuntersuchung. In den folgenden Abschnitten werden Besonderheiten der vorliegenden Untersuchung und deren Einfluss auf die Ergebnisse diskutiert. Abschließend wird diskutiert, ob die Untersuchung der peripheren Retina als Standard im optometrischen Screening eingesetzt werden sollte.

6.1 Probandenkollektiv

Bei den untersuchten Augen des Probandenkollektivs handelt es sich um Kunden der Amon+Sebold Optik GmbH, die zu einer jährlich stattfindenden Sehtestaktion eingeladen wurden. Die Aufnahmen zur Evaluation wurden während des Tagesgeschäfts in den Geschäftsräumen aufgenommen und mögliche Vorerkrankungen des Kollektivs bei Einladung zur Studie nicht berücksichtigt. Grundlegend handelt es sich bei den durchgeführten Untersuchungen um ein optometrisches Screening. Das heißt, der Großteil der untersuchten Kunden nutzt das Angebot des Screenings als Vorsorgemaßnahme zur Erhaltung des Gesundheitszustands der

Augen und nicht zur weiteren Abklärung von Symptomen, die auf krankhafte Veränderungen des Auges zurückzuführen sind.

Dies erklärt, weshalb akute bzw. dringlich zu behandelnde Auffälligkeiten nur in sehr geringen Fallzahlen aufgetreten sind und der überwiegende Anteil der Augen der Probanden hinsichtlich der definierten Auffälligkeiten mit Hilfe beider Instrumente als gesund eingestuft wurde. Dies erklärt zudem auch, weshalb der Prozentsatz zufälliger wie auch relativer Übereinstimmungen bei Auswertung der Auffälligkeiten des zentralen Netzhautbereichs im Rahmen der Ermittlung des Kappa-Wertes relativ hoch ist.

6.2 Aufnahmen bei Medientrübungen wie einer Katarakt

In der Literatur konnte bestätigt werden, dass das cSLO im Vergleich zur Weißlicht-Fundusfotografie auch dann kontrastreiche Aufnahmen der Netzhaut erstellen kann, wenn Medientrübungen wie eine Katarakt vorliegen.[19, 42] Dies ist vor allem dann der Fall, wenn langwelliges und im Speziellen Infrarotlicht verwendet wird. Auch in dieser Studie kann resümiert werden, dass beide cSLO gute Aufnahmen des Fundus bei Vorliegen einer Katarakt erstellen können, speziell dann, wenn langwelliges Laserlicht eingesetzt wird. Darüber hinaus konnte festgestellt werden, dass der Optos Daytona bei Vorliegen einer Katarakt im Gegensatz zum EasyScan auch im Pseudocolor-Modus und unter Verwendung des Grünlasers scharfe und kontrastreiche Aufnahmen des Fundus erstellen kann. Eine mögliche Ursache hierfür könnte der Elipsoidspiegel des Optos Daytona sein. Aufgrund des weiten Winkels des Laserscanners wird das Licht an der Medientrübung vorbeigelenkt, was bei der Aufnahmemodalität und aufgrund des geringen FOV des EasyScan nicht möglich ist.

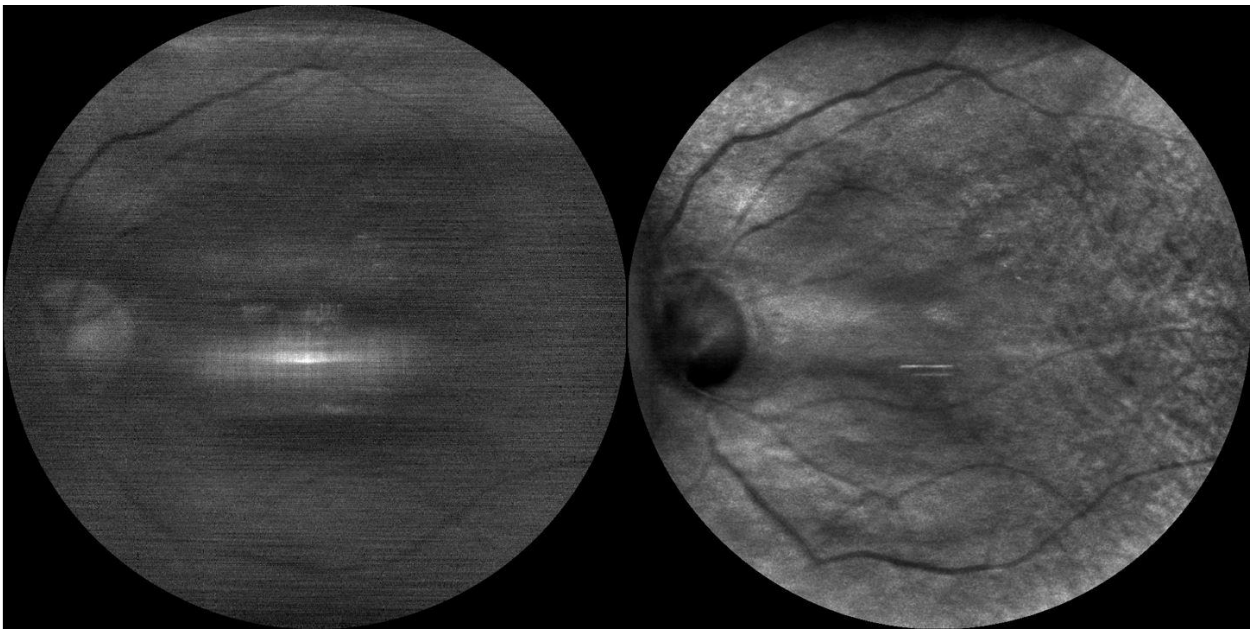

Abbildung 17 Grün- und Infrarotlaseraufnahme mit dem EasyScan bei Katarakt

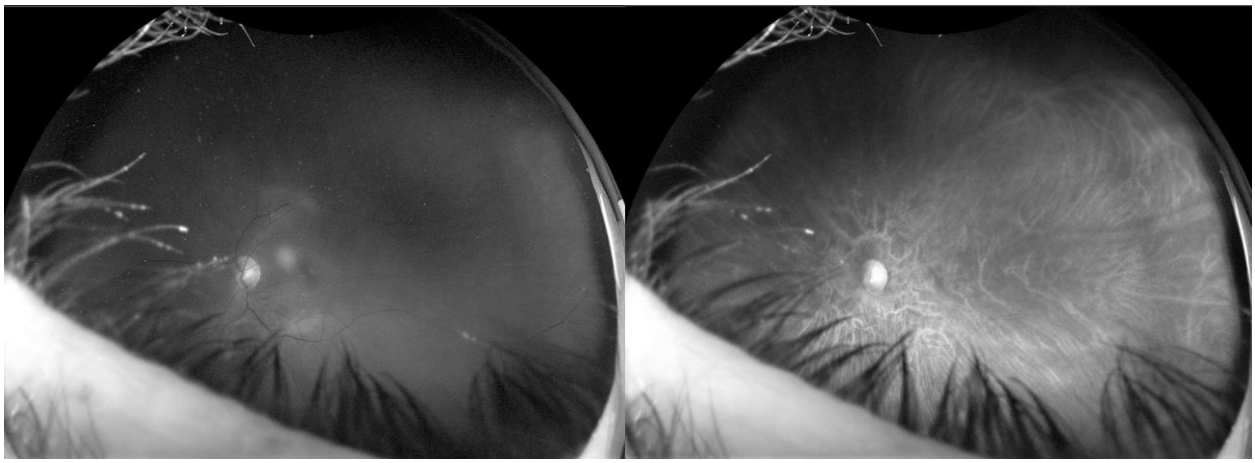

Abbildung 18 Grün- und Rotlaseraufnahme mit dem Optos Daytona bei Katarakt

6.3 Interrater-Reliabiltät

Um Ultra-Widefield-Messungen als Standard in der optometrischen Praxis einzuführen, ist eine hohe Erkennbarkeit von Auffälligkeiten im zentralen Netzhautbereich zwischen den beiden Instrumenten erforderlich. Die Auswertung lieferte „fast perfekte“ Ergebnisse für zehn von zwölf Auffälligkeiten und eine „erhebliche“ Übereinstimmung für weitere zwei Auffälligkeiten. Trotz der hohen Übereinstimmung konnte der EasyScan im zentralen Bereich mit 30 zusätzlichen Fällen geringfügig mehr Auffälligkeiten als der Optos mit 13 nur durch dieses Instrument

identifizierten Auffälligkeiten ermitteln. Dieses leicht bessere Ergebnis für den EasyScan läßt sich möglicherweise auf die Expertise aufgrund des Trainingseffekts zurückführen und kann gegebenenfalls auch auf unterschiedliche Laserwellenlängen zurückgeführt werden.

6.3.1 Trainingseffekt

Der EasyScan ist seit fünf Jahren ein grundlegender Pfeiler in der Augenvorsorge der Amon+Sebold Optik GmbH und befindet sich im täglichen Einsatz. Im Schnitt werden mit diesem Instrument im Geschäftsalltag der Amon+Sebold Optik GmbH 30 Aufnahmen von Einzellaugen durchgeführt und ausgewertet. Dies beschreibt einen hohen Übungs- und Erfahrungswert in der Ausführung und Auswertung der Aufnahmen.

Der Optos Daytona wurde Anfang Februar 2020 an die Amon+Sebold Optik GmbH ausgeliefert, etwa 14 Tage vor Beginn der Messreihen zu dieser Studie. Die Einarbeitung erfolgte über zwei Tage und mit einem anschließenden „Training“ an Kollegen und Bekannten.

Der Erfahrungswert für das Erstellen der Aufnahmen einerseits und das Erkennen von Auffälligkeiten bei dieser Aufnahmemodalität war zum Zeitpunkt des Studienbeginns also erheblich geringer als beim EasyScan; eine Routine der Abläufe bei Erstellung und Auswertung der Aufnahmen noch nicht gegeben.

6.3.2 Verwendung unterschiedlicher Laserwellenlängen und deren Auswirkungen

Bei den in dieser Studie verwendeten Instrumenten handelt es sich um cSLO, deren Funktionsprinzip auf unterschiedlichen Laser-Wellenlängen basiert. Beide Instrumente verfügen über einen Grünlaser (532 nm) zur Beurteilung der Nervenfaserschicht. Zur Beurteilung von Veränderungen der Aderhaut und des RPE wird beim Daytona ein Rotlaser (635 nm) und beim EasyScan ein Infrarotlaser (785 nm) verwendet. Bei beiden Instrumenten wird die Netzhaut mit Hilfe von Spiegeln gerastert und im Anschluss ein berechnetes Bild der Retina dargestellt. Das errechnete Bild des Optos ähnelt dabei deutlich mehr dem „Original“, welches man bei einer Untersuchung mit dem Ophthalmoskop erhält als die Aufnahme mit dem

EasyScan, die im Pseudocolor-Modus stärker von diesem „Original“ abweicht. In unserem Alltagsgeschäft wird das Pseudocolor-Bild des EasyScan nicht zu Beurteilungszwecken herangezogen, sondern es dient lediglich dem Zweck, dem Kunden die Aufnahme seines Augenhintergrunds vereinfacht darzustellen. Zur Evaluation werden ausschließlich die Darstellung des Infrarot- und Grünlasers herangezogen.

Die Verwendung unterschiedlicher Laser führt in der Folge auch dazu, dass dieselbe Auffälligkeit durch die beiden Instrumente unterschiedlich dargestellt wird. Als Beispiel dient die Aufnahme eines Aderhautnävus. Während der Nävus im EasyScan „weiß“ dargestellt wird, erscheint er im Optos optomap Bild „schwarz“.

Diese Tatsache hatte für die Auswertung in dieser Studie keinen Einfluss, da die Interrater-Reliabilität für Nävi eine „fast perfekte“ Übereinstimmung ergab. Die unterschiedliche Darstellung von Auffälligkeiten muss dennoch in Zukunft berücksichtigt werden, gerade wenn Aufnahmen im Rahmen der Analyse durch verschiedene, beurteilende Personengruppen möglicherweise falsch gedeutet werden könnten.

Eine wesentliche Rolle spielt die Verwendung unterschiedlicher Laser bei Beurteilung der tieferen Netzhautschichten wie der Aderhaut und dem Retinalen Pigmentepithel. In der Literatur konnte belegt werden, dass langwelliges und vor allem infrarotes Licht tiefer in Strukturen der Netz- und Aderhaut vordringt als kurzwelliges Laserlicht. Somit können Veränderungen in tieferen Netzhautschichten, wie z. B. Drusen im Vergleich zur konventionellen Fundusfotografie frühzeitiger erkannt werden.[42]

In dieser Studie ist bei Auswertung der Aufnahmen und beim anschließenden Vergleich der Interrater-Reliabilität aufgefallen, dass trotz „fast perfekter“ Übereinstimmung bei Auffälligkeiten wie der AMD leicht bessere Ergebnisse (in vier Fällen) mit dem EasyScan erzielt worden sind. Dies ist damit zu begründen, dass der Infrarotlaser noch tiefer in die Strukturen der Netz- und Aderhaut vordringt und Veränderungen im Vergleich zum Rotlaser noch früher darstellen kann.

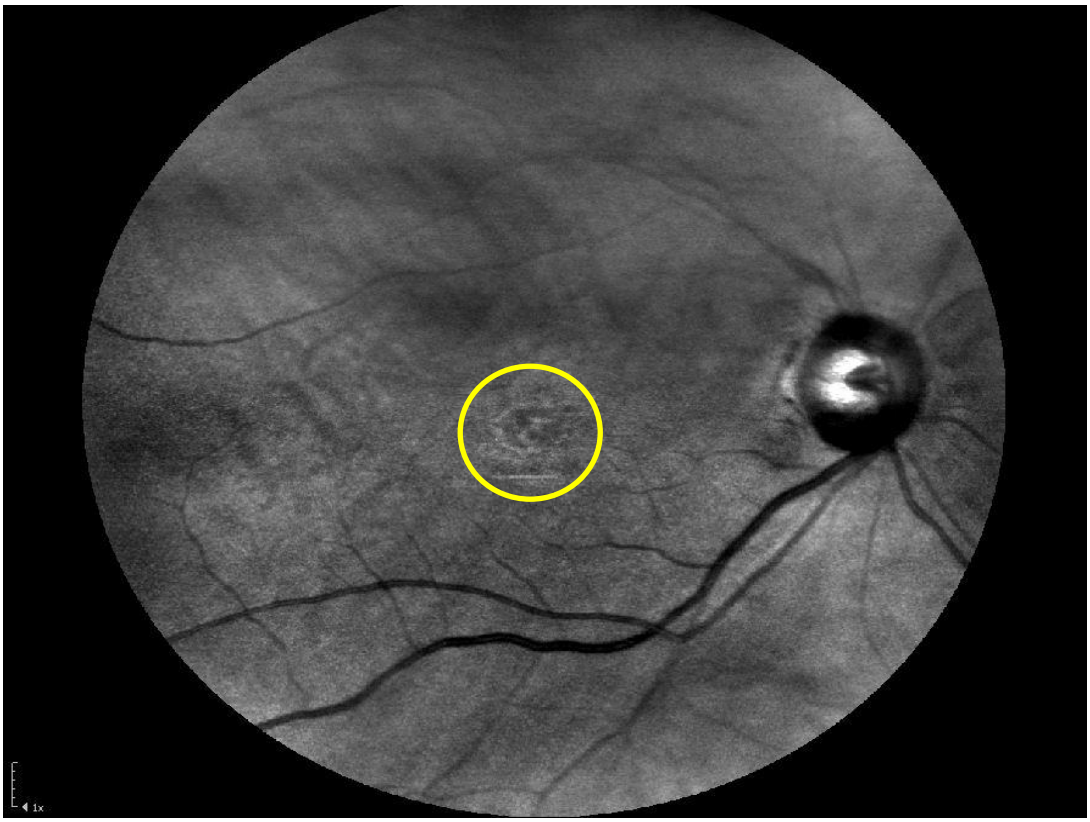

Abbildung 19 Darstellung einer AMD mit dem EasyScan

Abbildung 20 Darstellung der AMD aus Abbildung 19 mit dem Optos Daytona

In einem Fall konnte eine AMD im Optos Daytona nicht erkannt werden, da die Sicht auf die Makula von einer Asteroiden Hyalosis behindert wurde. Auch bei Umstellung auf den Rotlaser war in diesem speziellen Fall keine kontrastreiche Darstellung der Makula möglich, da der Kontrast der Aderhautstrukturen mit den Strukturen der Asteroiden Hyalosis ineinander verschwommen ist.

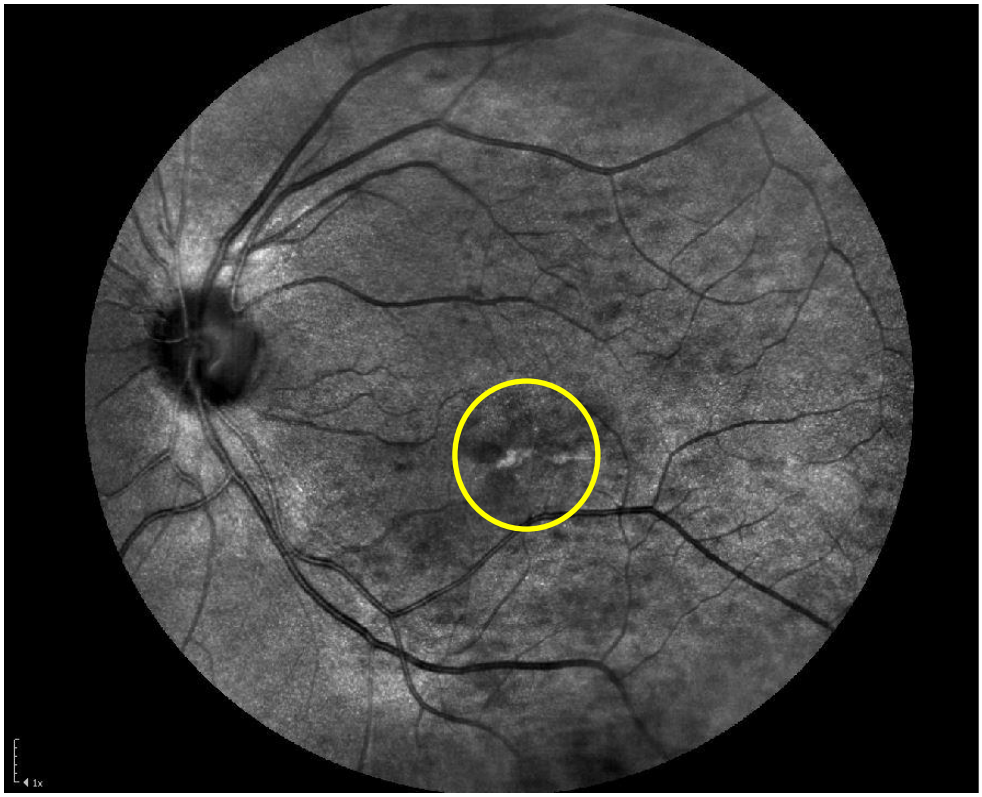

Abbildung 21 Darstellung einer AMD + Asteroide Hyalosis mit dem EasyScan

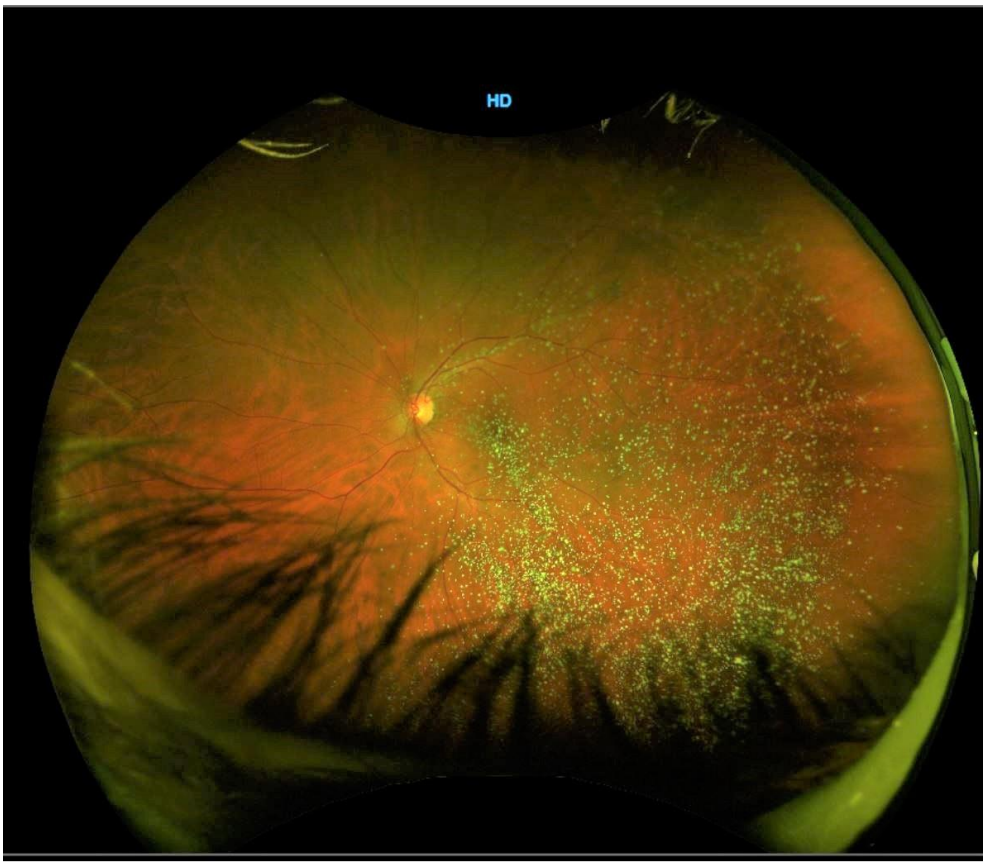

Abbildung 22 Asteroide Hyalosis verdeckt die AMD im Optos Daytona - Pseudocolor

Abbildung 23 Asteroide Hyalosis verdeckt die AMD im Optos Daytona - Rotlaser

Des Weiteren werden bei Verwendung des Rotlasers beim Optos Daytona auch die Strukturen der Vortexvenen dargestellt. Diese Strukturen werden ebenso wie weiche Drusen weißlich dargestellt. Daher ist es in manchen Fällen schwierig, die Konturen von Auffälligkeiten wie einer weichen Druse von den Strukturen der Vortexvenen abzugrenzen. Beim EasyScan werden die umliegenden Strukturen der weichen Drusen bei Verwendung des Infrarotlasers graugestuft dargestellt und es ergibt sich ein verbesserter Kontrast.

Grundlegend ergab sich eine sehr hohe Übereinstimmung in der Auswertung zwischen den beiden Instrumenten. Zwar konnte für Auffälligkeiten wie Foramen und Gliose keine „fast perfekte“ Übereinstimmung erzielt werden, dennoch ist die „erhebliche“ Übereinstimmung ein zufriedenstellender Wert. In allen sechs Fällen, in denen die Gliose im Optos nicht detektiert werden konnte, lag die Auffälligkeit außerhalb des Makulabereichs. Lag die Gliose im Bereich der Makula, so konnte sie mit beiden Instrumenten zuverlässig detektiert werden.

Bei Auswertung aller Aufnahmen konnte in lediglich zwei Augen ein Foramen aufgedeckt werden. In einem Fall war dies beim Optos nicht ersichtlich. Aufgrund der geringen positiven Fallzahl (Auge ist auffällig) und der hohen Anzahl negativer Fallzahlen (Auge ist unauffällig) wird deutlich, warum die Übereinstimmung für diese Auffälligkeit nur „erheblich“ ist. Ergänzend ist zu bemerken, dass der Optos auch über den Autofluoreszenz-Modus verfügt, der nicht Teil dieser Studie war, aber im zukünftigen Einsatz diese Auffälligkeit möglicherweise hätte darstellen können.

6.4 Diskussion Optos optomap Daytona - Ultra-Widefield

In dieser Studie konnte in 515 untersuchten Augen in 280 Fällen Auffälligkeiten dokumentiert werden, die bei Verwendung eines konventionellen cSLO aufgrund des kleineren FOV nicht erkannt werden konnten. Es wurde bereits zuvor eingeordnet, dass - unabhängig vom Schweregrad der Auffälligkeiten - die hohe Anzahl an peripheren Auffälligkeiten einen zusätzlichen Erkenntniswert liefert.

6.4.1 Ausschluss von 21 Aufnahmen

Zunächst gilt es jedoch auf den Ausschluss der 21 Aufnahmen einzugehen. Von den 536 untersuchten Augen mussten 21 Aufnahmen des Optos verworfen werden, da sie nicht den Kriterien der Ultra-Widefield-Definition entsprachen und von Artefakten behaftet waren. Die Aufnahmen wurden von allen Augenoptikern und Optometristen der Amon+Sebold Optik GmbH durchgeführt - hier muss zunächst eine Lernkurve eintreten, die mehr Sicherheit und Routine bei der Erstellung der Aufnahmen gibt. Zudem wurden die Aufnahmen zum Teil stark von den anatomischen Gegebenheiten der Oberlider und Lidkanten inklusive Wimpern beeinträchtigt. Diese Limitation wurde auch in anderen Studien berichtet.[73] Im Verhältnis zur Gesamtzahl der Aufnahmen ist der Ausschuss in dieser Studie jedoch gering.

6.4.2 Vorteile des Optos Ultra-Widefield für Kunden und Optometristen

In dieser Studie konnten bei 280 Augen von 515 untersuchten Augen Auffälligkeiten in der Netzhautperipherie dokumentiert werden, die bei Untersuchung mit konventionellen Verfahren zur Beurteilung des zentralen Netzhautbereichs unentdeckt geblieben wären. Dies entspricht 54% somit werden in mehr als jedem zweiten untersuchten Auge Auffälligkeiten detektiert.

Es kann festgehalten werden, dass der Optos Daytona ein Instrument ist, mit dem in sehr kurzer Zeit leistungsstarke Aufnahmen zur Beurteilung der peripheren Netzhaut erstellt werden können - und dies bei nicht dilatierten Pupillen. Das Instrument bietet ein zusätzliches Maß an Sicherheit für den Untersucher als auch für den Kunden, da ein erheblich größerer Teil der Netzhaut dargestellt werden kann. Dieses zusätzliche Maß an Sicherheit wird für Optometristen und Kunden in Zukunft immer wichtiger werden. Aus Statistiken geht hervor, dass bereits heute mehr als 85% aller Refraktionen von Augenoptikern und Optometristen durchgeführt werden.[74] Daraus lässt sich ableiten, dass der Optometrist in vielen Fällen die erste Anlaufstelle für Sehprobleme in der Bevölkerung ist und bei Fortschreibung dieses Trends die Verantwortung gegenüber den Kunden in Zukunft weiter steigen wird. Augenvorsorge in Form von Screenings wird dabei immer wichtiger werden, denn eine Vielzahl an Auffälligkeiten äußert sich zunächst nicht mit Symptomen und bliebe in der Folge unentdeckt, wenn Maßnahmen zur Augenvorsorge nicht ausgeweitet werden.

Nun ist einerseits festzuhalten, dass ein Großteil der dokumentierten Auffälligkeiten als harmlos einzustufen ist und folglich auch nicht ärztlich untersucht werden muss. Auf der anderen Seite konnten aber aufgrund der untersuchten Netzhautperipherie auch Mehrwerte für Kunden geschaffen werden. So konnten im Verlauf der Studie in mehreren Fällen Fleckblutungen bei Diabetikern aufgedeckt werden, die außerhalb des zentralen Netzhautbereichs und vor allem auch außerhalb der standardisierten Felder (ETDRS) lagen [61] und in zwei Fällen trotz augenärztlicher Untersuchung in der Vorwoche unserer Studie, von diesem nicht erkannt bzw. nicht an die Patienten kommuniziert wurden.

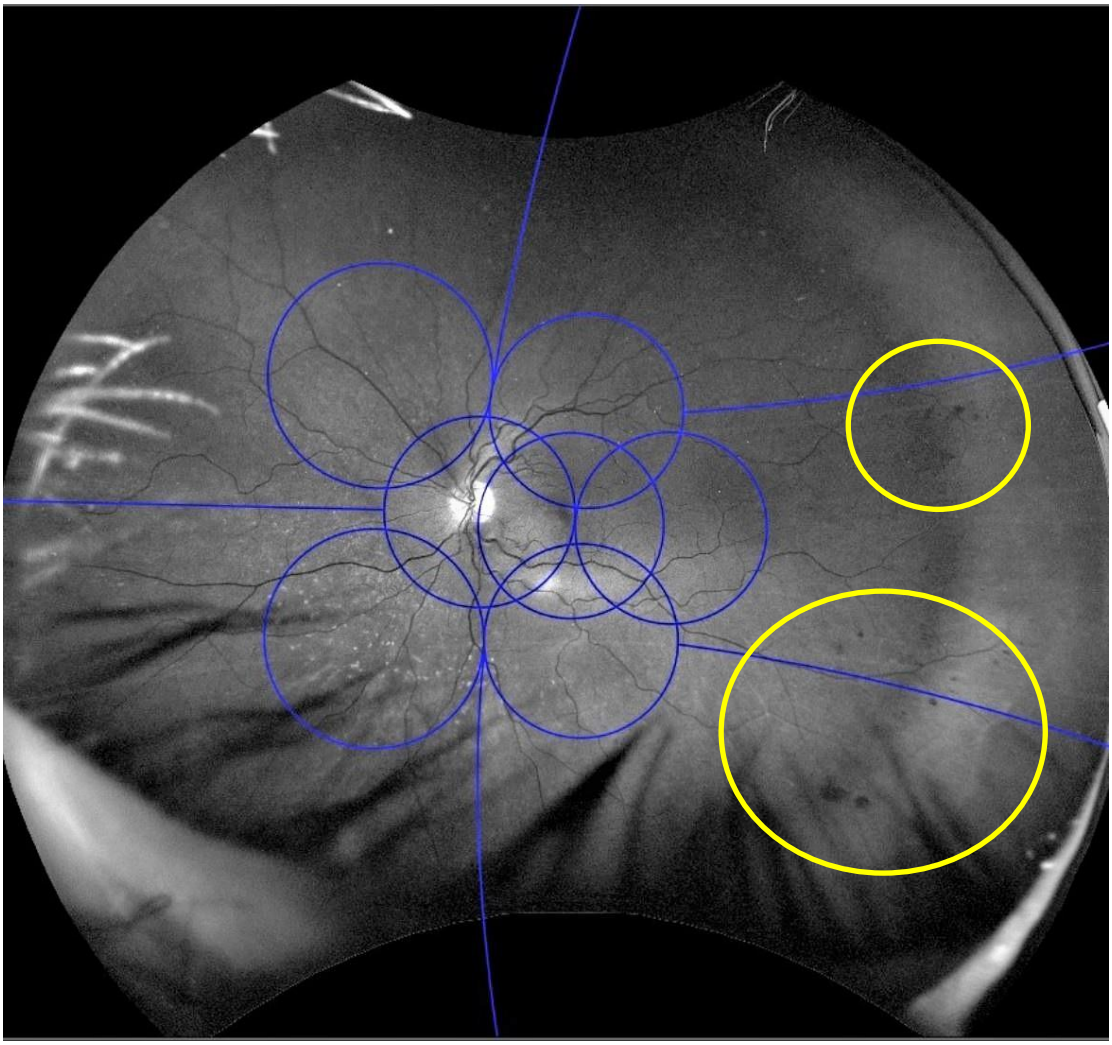

Abbildung 24 Periphere Fleckblutungen außerhalb der standardisierten Felder (ETDRS)

Neben 13 Fällen, in denen periphere Netzhautlöcher dokumentiert werden konnten (in sechs Fällen bisher unbekannt), gab es einen akuten Fall, in dem der Verdacht einer Netzhautablösung gegeben war. Nach umgehender augenärztlicher Untersuchung konnte dieser Verdacht jedoch als bereits bekannte Retinoschisis und Hypertrophie des RPE relativiert werden.

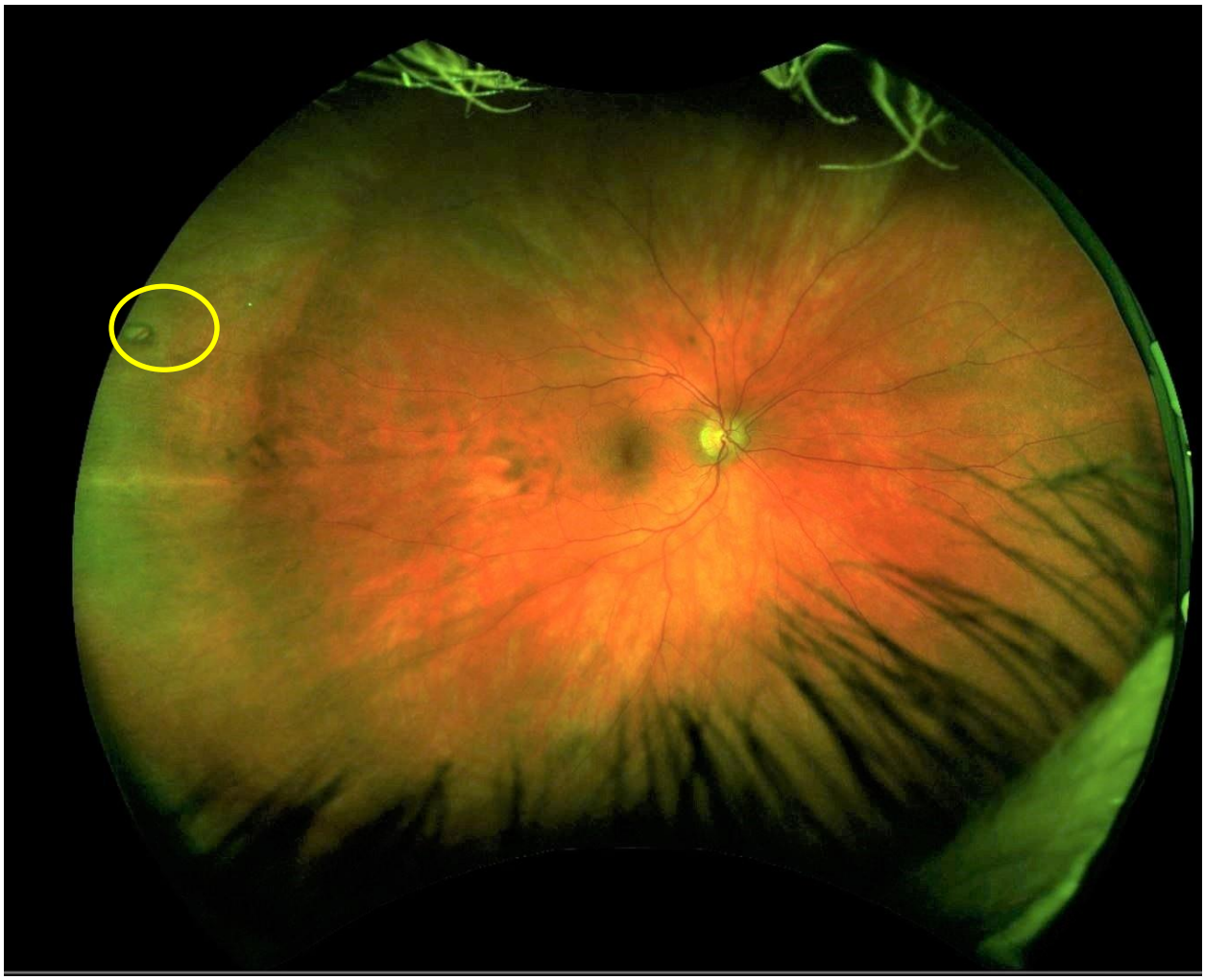

Abbildung 25 Peripheres Netzhautloch

Abbildung 26 Retinochisis + Hypertrophie des RPE

Optometristen - als Dienstleister der Augengesundheit - sollten primär das Ziel verfolgen, den Gesundheitszustand der Augen ihrer Kunden zu erhalten, Auffälligkeiten zu dokumentieren und den Kunden über mögliche Folgen und Auswirkungen aufzuklären und im Bedarfsfall an einen Facharzt zu verweisen.[5] Mit der Ultra-Widefield-Technologie des Optos Daytona kann man nun auch mehr Sicherheit für Netzhautareale bieten, die bei Verwendung konventioneller Methoden nicht eingesehen werden konnten. Die Vorteile, die sich durch die Ultra-Widefield-Technologie für Kunden als auch Optometristen bieten, werden hier nochmals zusammengetragen:

- der Kunde nimmt die hohe Kompetenz des Optometristen wahr
- mehr Sicherheit für den Kunden, da größerer Netzhautareale untersucht werden können
- kompetente und effiziente Weiterleitung an einen Facharzt
- Vermeidung von unnötigen Terminen und Wartezeiten für die Kunden beim Arzt

- in der Folge, Vermeidung von Kosten für den Kunden bzw. deren Versicherungen
- die Reduktion von unnötigen Terminen führt langfristig zu einer Entlastung des ophthalmologischen Gesundheitssystems und ermöglicht den Ophthalmologen eine effiziente Behandlung von tatsächlich erkrankten Personen.

Auf Basis der erzielten Ergebnisse dieser Studie und den sich daraus resultierenden Vorteilen für den Optometristen, vor allem aber für den Kunden wird final festgehalten:

Ultra-Widefield-Aufnahmen des Optos Daytona werden der neue Standard in der optometrischen Augenuntersuchung der Amon+Sebold Optik GmbH. Das Instrument hat das Potential, um zukünftig als Standard in weiteren optometrischen Betrieben eingeführt zu werden.

6.4.3 Zukünftiger Einsatz der dilatierten Fundusuntersuchung

Verfahren wie die Ultra-Widefield-Technologie ermöglichen es, in 0,25 Sekunden 200° Aufnahmen der Retina zu erstellen. Bis heute ist die direkte bzw. indirekte Ophthalmoskopie bei dilatierten Pupillen der Gold-Standard in der Fundusuntersuchung. Studien konnten belegen, dass die Optos UWF-Technologie gleiche Ergebnisse in der Detektion von Auffälligkeiten erreicht, wie sie die dilatierte Fundusuntersuchung beim Ophthalmologen erzielen konnte.[50, 51] Die Gabe von Mydriatika wird von vielen Patienten als unangenehm empfunden, ist zeitintensiv und führt in der Folge zu erhöhter Lichtempfindlichkeit, kurzzeitigem Verlust der Lesefähigkeit und eingeschränkter Mobilität aufgrund der Fahruntüchtigkeit.[47] Bestrebungen von Verbänden in vereinzelten Ländern Europas (Vereinigtes Königreich, Niederlande, Norwegen und aktuell Schweiz) haben dazu geführt, dass Optometristen berechtigt sind, diagnostische Medikamente wie Mydriatika an Kunden bzw. Patienten anzuwenden. Vergleicht man die negativen Auswirkungen der Mydriatika für Kunden mit den positiven Studienergebnissen des Optos UWF-cSLO[50, 51] und den hohen Fallzahlen in unserer Studie bei sehr kurzen Untersuchungszeiten, so muss die Notwendigkeit der Fundusuntersuchung bei dilatierten Pupillen beim Optometristen kritisch hinterfragt werden. Sicherlich

spielt der räumliche Seheindruck, den die indirekte Ophthalmoskopie bei der Diagnose von Auffälligkeiten liefert, eine wichtige Rolle. Letztlich sollte aber nicht die eigentliche Rolle des Optometristen vergessen oder überbewertet werden.

Als Dienstleister der Augengesundheit besteht die Hauptaufgabe für den Optometristen darin, Auffälligkeiten zu erkennen, diese gewissenhaft zu befunden und bei Bedarf an einen Facharzt zu übersenden. Die medizinische Diagnostik oder Therapie ist kein Bestandteil dieser Kompetenz und sollte den Ophthalmologen vorbehalten bleiben.

7 Schlussfolgerung und Ausblick

Auswertungen dieser Studie lieferten hervorragende Ergebnisse im optometrischen Screening sowohl für den EasyScan als auch für den Optos Daytona. Nach Auswertung der Untersuchungen und den daraus resultierenden Vorteilen für die Kunden im Rahmen der Untersuchung der peripheren Retina wird der Optos Daytona der neue Standard in der optometrischen Untersuchung der Amon+Sebold Optik GmbH. Aufgrund der hohen Fallzahlen - 280 Augen zeigten periphere Auffälligkeiten - wird die Untersuchung zukünftig auch bei jedem Kunden durchgeführt, unabhängig davon, ob die Person zu einer Risikogruppe für Erkrankungen am Auge gehört (also z. B. Diabetiker ist).

Diese Investitionsentscheidung - verbunden mit der Frage, ob dem Kunden zusätzliche Kosten für die Untersuchung entstehen, muss jedes Unternehmen bzw. jeder Unternehmer individuell beantworten. Der Optos Daytona kostet etwa 70.000 Euro in der Anschaffung und stellt möglicherweise für einige Unternehmen gerade in Zeiten der Pandemie finanziell eine Herausforderung bzw. ein Risiko dar.

Folgende Analysen könnten für die Zukunft zur Gewinnung weitere Erkenntnisse führen:

1. Thesen könnten sich mit der Frage beschäftigen, wem die Untersuchung angeboten werden sollte: Lediglich den Risikogruppen, bei denen Veränderungen am peripheren Augenhintergrund zu erwarten sind oder flächendeckend allen Kunden, da Auffälligkeiten oftmals symptomlos verlaufen?
2. Des Weiteren interessiert die Frage, für welchen Preis die Untersuchung angeboten werden kann bzw. was sie dem Kunden wert ist.
3. Da das Optos Daytona auch über den Autofluoreszenz Modus verfügt, wäre sicher auch interessant zu erfahren, ob bei Aufnahme mit diesem Modus weitere Auffälligkeiten zu erkennen sind, die bei Verwendung der Standardaufnahmen nicht zu erkennen sind.

4. Amon+Sebold hat als einer der ersten Optometristen in ganz Deutschland mit dem Optos Daytona ein Ultra-Widefield-cSLO eingeführt. Die Entscheidung wurde vor allem davon beeinflusst, dass bei nur einer Aufnahme ein 200° FOV der Retina dargestellt werden kann. Spannend wäre für die Zukunft zu erfahren, wie der Daytona im Vergleich zu anderen Widefield Instrumenten, beispielsweise dem Zeiss Clarus bewertet werden kann.

Literaturverzeichnis

1 Wolfram C, Pfeiffer N. Weißbuch zur Situation der ophthalmologischen Versorgung in Deutschland 2012. Available at: https://www.dog.org/wp-content/uploads/2013/03/DOG_Weissbuch_2012_fin.pdf Accessed August 17, 2020.

2 Bausch + Lomb. Barometer of Global Eye Health: Key Findings & Methodology 2012. Available at: https://www.multivu.com/assets/57240/documents/Barometer-Key-Findings-original.pdf Accessed August 17, 2020.

3 World Health Organization. Action Plan for the prevention of avoidable blindness and visual impairment, 2009-2013 2010. Available at: https://www.iapb.org/wp-content/uploads/ACTION_PLAN_WHA62-1-2009-2013.pdf Accessed August 17, 2020.

4 World Council of Optometry. Why Optometry?: The case for delivering quality, advanced and equitable eye health and vision care for patients. 2015. Available at: https://worldcouncilofoptometry.info/wp-content/uploads/2017/02/WhyOptometry-2.pdf Accessed August 17, 2020.

5 Friedrich M, Degle S, Grein H-J. Optometrische Funktionsprüfungen. Heidelberg: DOZ-Verlag 2011.

6 World Health Organization. Universal eye health: A global action plan 2014-2019 2013. Available at: https://www.who.int/blindness/AP2014_19_English.pdf?ua=1 Accessed August 17, 2020.

7 Gütegemeinschaft Optometrische Leistungen e.V. 2020. Available at: https://www.ral-guetegemeinschaft-optometrische-leistungen.de/# Accessed August 09, 2020.

8 Finger RP, Fimmers R, Holz FG, et al. Incidence of blindness and severe visual impairment in Germany: projections for 2030. *Invest Ophthalmol Vis Sci* 2011;52(7):4381–89.

9 Wolfram C, Schuster AK, Elflein HM, et al. The Prevalence of Visual Impairment in the Adult Population. *Dtsch Arztebl Int* 2019;116(17):289–95.

10 Dietze H, ed. Die optometrische Untersuchung, 2nd edn. Stuttgart, New York: Georg Thieme Verlag 2015.

11 Bernardes R, Serranho P, Lobo C. Digital ocular fundus imaging: a review. *Ophthalmologica* 2011;226(4):161–81.

12 Panwar N, Huang P, Lee J, et al. Fundus Photography in the 21st Century--A Review of Recent Technological Advances and Their Implications for Worldwide Healthcare. *Telemed J E Health* 2016;22(3):198–208.

13 Reinhard J, Tornow RP, Beuel S, et al. Entwicklung einer Laserstrecke zur Erweiterung der Scanning-Laser-Ophthalmoskopie. *Zeitschrift für Medizinische Physik* 1997;7(2):88–93.

14 Webb RH, Hughes GW, Pomerantzeff O. Flying spot TV ophthalmoscope. *Appl Opt* 1980;19(17):2991–97.

15 Fischer J, Otto T, Delori F, et al. High Resolution Imaging in Microscopy and Ophthalmology: New Frontiers in Biomedical Optics: Scanning Laser Ophthalmoscopy (SLO). Cham (CH) 2019.

16 Sharp PF, Manivannan A. The scanning laser ophthalmoscope. *Phys Med Biol* 1997;42(5):951–66.

17 Webb RH, Hughes GW, Delori FC. Confocal scanning laser ophthalmoscope. *Appl Opt* 1987;26(8):1492–99.

18 Porter J. Adaptive optics for vision science: Principles, practices, design, and applications. Hoboken, NJ: Wiley-Interscience 2006.

19 Elsner AE, Burns SA, Weiter JJ, et al. Infrared imaging of sub-retinal structures in the human ocular fundus. *Vision Res* 1996;36(1):191–205.

20 Feng HL, Sharma S, Stinnett S, et al. Identification of posterior segment pathology with en face retinal imaging using multicolor confocal scanning laser ophthalmoscopy. *Retina (Philadelphia, Pa)* 2019;39(5):972–79.

21 EasyScan b.v. Available at: www.easyscantest.com Accessed August 13, 2020.

22 Keane PA, Sadda SR. Retinal imaging in the twenty-first century: state of the art and future directions. *Ophthalmology* 2014;121(12):2489–500.

23 Nagiel A, Lalane RA, Sadda SR, et al. ULTRA-WIDEFIELD FUNDUS IMAGING: A Review of Clinical Applications and Future Trends. *Retina (Philadelphia, Pa)* 2016;36(4):660–78.

24 Mody C. Imaging the periphery 2016. Available at: https://media.heidelbergengineering.com/uploads/Products-Fachartikel/Widefield-Imaging-Article_Imaging-the-periphery_INT.pdf.

25 Witmer MT, Kiss S. Wide-field imaging of the retina. *Surv Ophthalmol* 2013;58(2):143–54.

26 Lotmar W. Fixationsleuchte für Panorama-Fundusaufnahmen. *Klin Monbl Augenheilkd* 1977;170(5):767–74.

27 Sharp PF, Manivannan A, Xu H, et al. The scanning laser ophthalmoscope--a review of its role in bioscience and medicine. *Phys Med Biol* 2004;49(7):1085–96.

28 Rishi P. Singh MD. Widefield Imaging: A Review of Current Technology. *Retina Today* 2014:71–74.

29 Optos, Inc. Comparisons Field of View. Available at: www.optos.com Accessed August 13, 2020.

30 Choudhry N, Duker JS, Freund KB, et al. Classification and Guidelines for Widefield Imaging: Recommendations from the International Widefield Imaging Study Group. *Ophthalmol Retina* 2019;3(10):843–49.

31 Patel SN, Shi A, Wibbelsman TD, et al. Ultra-widefield retinal imaging: an update on recent advances. *Ther Adv Ophthalmol* 2020;12:2515841419899495.

32 Optos, Inc. Defining Ultra-Widefield. Available at: https://www.optos.com/globalassets/www.optos.com/providers/peer--clinical-papers/css---defining-ultra-widefield---consensus-paper.pdf Accessed August 13, 2020.

33 van Dijk E. Background Information on EasyScan. E-Mail 2020.

34 EasyScan b.v. EasyScan Specifications Sheet. Available at: https://38jfh438zl0r1mnevg2qdne4-wpengine.netdna-ssl.com/wp-content/uploads/2018/07/EasyScan-Product-Sheet.pdf Accessed August 13, 2020.

35 Optos, Inc. How an Optos image is captured. Available at: http://www.optos.com/products/how-an-optomap-image-is-captured2/ Accessed June 14, 2020.

36 Optos, Inc. Daytona Brochure 2018. Available at: https://www.optos.com/globalassets/www.optos.com/products/daytona/daytona-brochure-.pdf Accessed August 13, 2020.

37 Croft DE, van Hemert J, Wykoff CC, et al. Precise montaging and metric quantification of retinal surface area from ultra-widefield fundus photography and fluorescein angiography. *Ophthalmic Surg Lasers Imaging Retina* 2014;45(4):312–17.

38 Oishi A, Hidaka J, Yoshimura N. Quantification of the image obtained with a wide-field scanning ophthalmoscope. *Invest Ophthalmol Vis Sci* 2014;55(4):2424–31.

39 Sagong M, van Hemert J, Olmos de Koo LC, et al. Assessment of accuracy and precision of quantification of ultra-widefield images. *Ophthalmology* 2015;122(4):864–66.

40 Kato Y, Inoue M, Hirakata A. Quantitative comparisons of ultra-widefield images of model eye obtained with Optos® 200Tx and Optos® California. *BMC Ophthalmol* 2019;19(1):115.

41 Wei Wen-bin H-j. Progress in fundus imaging: confocal scanning laser ophthalmoscope. *International Review of Ophthalmology* 2015;39(4).

42 Manivannan A, Kirkpatrick JN, Sharp PF, et al. Clinical investigation of an infrared digital scanning laser ophthalmoscope. *Br J Ophthalmol* 1994;78(2):84–90.

43 Delori FC, Parker JS, Mainster MA. Light levels in fundus photography and fluorescein angiography. *Vision Res* 1980;20(12):1099–104.

44 Beckman C, Bond-Taylor L, Lindblom B, et al. Confocal fundus imaging with a scanning laser ophthalmoscope in eyes with cataract. *Br J Ophthalmol* 1995;79(10):900–04.

45 Kirkpatrick JN, Manivannan A, Gupta AK, et al. Fundus imaging in patients with cataract: role for a variable wavelength scanning laser ophthalmoscope. *Br J Ophthalmol* 1995;79(10):892–99.

46 Staurenghi G. EasyScan brings same SLO advantages in Staurenghi comparison. Available at: www.easyscantest.com Accessed June 21, 2020.

47 De Brouwere D, van Etten P, Martinez J, et al. Efficient Early Diagnosis of Diabetic Retinopathy using zero-dilation Scanning Laser Ophthalmoscopy. *Invest Ophthalmol Vis Sci*;53(14):5747.

48 Nowinska AK, Machalińska A, Módis L, et al. Ocular Manifestations of Systemic Diseases. *J Ophthalmol* 2018;2018:7851691.

49 Csincsik L, MacGillivray TJ, Flynn E, et al. Peripheral Retinal Imaging Biomarkers for Alzheimer's Disease: A Pilot Study. *Ophthalmic Res* 2018;59(4):182–92.

50 Brown K, Sewell JM, Trempe C, et al. Comparison of image-assisted versus traditional fundus examination. *Eye Brain* 2013;5:1–8.

51 Fogliato G, Borrelli E, Iuliano L, et al. Comparison Between Ultra-Widefield Pseudocolor Imaging and Indirect Ophthalmoscopy in the Detection of Peripheral Retinal Lesions. *Ophthalmic Surg Lasers Imaging Retina* 2019;50(9):544–49.

52 Goldman DR, Freund KB, McCannel CA, et al. Peripheral polypoidal choroidal vasculopathy as a cause of peripheral exudative hemorrhagic chorioretinopathy: a report of 10 eyes. *Retina (Philadelphia, Pa)* 2013;33(1):48–55.

53 Csutak A, Lengyel I, Jonasson F, et al. Agreement between image grading of conventional (45°) and ultra wide-angle (200°) digital images in the macula in the Reykjavik eye study. *Eye (Lond)* 2010;24(10):1568–75.

54 Jonasson F, Arnarsson A, Sasaki H, et al. The prevalence of age-related maculopathy in iceland: Reykjavik eye study. *Arch Ophthalmol* 2003;121(3):379–85.

55 Lengyel I, Csutak A, Florea D, et al. A Population-Based Ultra-Widefield Digital Image Grading Study for Age-Related Macular Degeneration-Like Lesions at the Peripheral Retina. *Ophthalmology* 2015;122(7):1340–47.

56 Bird AC, Bressler NM, Bressler SB, et al. An international classification and grading system for age-related maculopathy and age-related macular degeneration. *Surv Ophthalmol* 1995;39(5):367–74.

57 Age-Related Eye Disease Study Research Group. The age-related eye disease study system for classifying age-related macular degeneration from stereoscopic color fundus photographs: the age-related eye disease study report number 6. *American Journal of Ophthalmology* 2001;132(5):668–81.

58 Domalpally A, Clemons TE, Danis RP, et al. Peripheral Retinal Changes Associated with Age-Related Macular Degeneration in the Age-Related Eye Disease Study 2: Age-Related Eye Disease Study 2 Report Number 12 by

the Age-Related Eye Disease Study 2 Optos PEripheral RetinA (OPERA) Study Research Group. *Ophthalmology* 2017;124(4):479–87.

59 Nivison-Smith L, Milston R, Chiang J, et al. Peripheral retinal findings in populations with macular disease are similar to healthy eyes. *Ophthalmic Physiol Opt* 2018;38(6):584–95.

60 Quinn NB, Azuara-Blanco A, Graham K, et al. Can ultra-wide field retinal imaging replace colour digital stereoscopy for glaucoma detection? *Ophthalmic Epidemiol* 2018;25(1):63–69.

61 Early Treatment Diabetic Retinopathy Study Research Group. Early Treatment Diabetic Retinopathy Study Design and Baseline Patient Characteristics. *Ophthalmology* 1991;98(5):741–56.

62 Liegl R, Liegl K, Ceklic L, et al. Nonmydriatic ultra-wide-field scanning laser ophthalmoscopy (Optomap) versus two-field fundus photography in diabetic retinopathy. *Ophthalmologica* 2014;231(1):31–36.

63 Kernt M, Hadi I, Pinter F, et al. Assessment of diabetic retinopathy using nonmydriatic ultra-widefield scanning laser ophthalmoscopy (Optomap) compared with ETDRS 7-field stereo photography. *Diabetes Care* 2012;35(12):2459–63.

64 Silva PS, Cavallerano JD, Tolls D, et al. Potential efficiency benefits of nonmydriatic ultrawide field retinal imaging in an ocular telehealth diabetic retinopathy program. *Diabetes Care* 2014;37(1):50–55.

65 Silva PS, Cavallerano JD, Sun JK, et al. Nonmydriatic ultrawide field retinal imaging compared with dilated standard 7-field 35-mm photography and retinal specialist examination for evaluation of diabetic retinopathy. *American Journal of Ophthalmology* 2012;154(3):549-559.e2.

66 Nghiem AZ, Nderitu P, Lukic M, et al. Comparing diabetic retinopathy lesions in scanning laser ophthalmoscopy and colour fundus photography. *Acta Ophthalmol* 2019;97(8):e1035-e1040.

67 Silva PS, Cavallerano JD, Haddad NMN, et al. Peripheral Lesions Identified on Ultrawide Field Imaging Predict Increased Risk of Diabetic Retinopathy Progression over 4 Years. *Ophthalmology* 2015;122(5):949–56.

68 Byberg S, Vistisen D, Diaz L, et al. Optos wide-field imaging versus conventional camera imaging in Danish patients with type 2 diabetes. *Acta Ophthalmol* 2019;97(8):815–20.

69 Kehoe P. Widefield Patient Care. Available at: https://www.optos.com/globalassets/www.optos.com/providers/peer--clinical-papers/kehoe---widefield-patient-care---66.pdf Accessed June 27, 2020.

70 Matsui Y, Ichio A, Sugawara A, et al. Comparisons of Effective Fields of Two Ultra-Widefield Ophthalmoscopes, Optos 200Tx and Clarus 500. *Biomed Res Int* 2019;2019:7436293.

71 Landis JR, Koch GG. An Application of Hierarchical Kappa-type Statistics in the Assessment of Majority Agreement among Multiple Observers. *Biometrics* 1977;33(2):363.

72 Krüger D, Parchmann I, Schecker H. Methoden in der naturwissenschaftsdidaktischen Forschung. Berlin: Springer Spektrum 2014.

73 Inoue M, Yanagawa A, Yamane S, et al. Wide-field fundus imaging using the Optos Optomap and a disposable eyelid speculum. *JAMA Ophthalmol* 2013;131(2):226.

74 Zentralverband der Augenoptiker und Optometristen (ZVA). Augenoptik in Zahlen: Branchenbericht 2019/2020 2020. Available at: https://www.zva.de/branchenberichte.

Abbildungsverzeichnis

Abbildung 1 Schematischer Aufbau eines cSLO [15] 6
Abbildung 2 Illumination und Observation: Ophthalmoskop vs. SLO [16] 7
Abbildung 3 Funktion der Lochblende im cSLO [18] 8
Abbildung 4 Darstellung verschiedener Netzhautebenen bei Verwendung selektiver Laser-Wellenlängen [21] 9
Abbildung 5 Sichtfeldgrößen der „traditionellen“ Ophthalmoskopie [10] 10
Abbildung 6 Vergleich der Sichtfeldgrößen (FOV) bei verschiedenen Verfahren [29] (bearbeitet) 12
Abbildung 7 Definitionen „Widefield“ und „Ultra-Widefield“ [31] 13
Abbildung 8 Darstellung „Widefield“ und „Ultra-Widefield“ [32] 13
Abbildung 9 Prinzip des EasyScan [33] 14
Abbildung 10 Darstellung unterschiedlicher Netzhautebenen beim EasyScan [34] 15
Abbildung 11 Spezifikationsblatt des EasyScan [34] 16
Abbildung 12 Prinzip des Optos optomap Daytona [23] 18
Abbildung 13 Spezifikationen Optos Daytona [36] 18
Abbildung 14 Instrumente und deren Limitationen [31] 20
Abbildung 15 Aufnahme mit dem EasyScan 34
Abbildung 16 Aufnahme mit dem Optos Daytona 35
Abbildung 17 Grün- und Infrarotlaseraufnahmen mit dem EasyScan bei Katarakt 47
Abbildung 18 Grün- und Rotlaseraufnahme mit dem Optos Daytona bei Katarakt 47
Abbildung 19 Darstellung einer AMD mit dem EasyScan 50
Abbildung 20 Darstellung der AMD aus Abbildung 21 mit dem Optos Daytona 50
Abbildung 21 Darstellung einer AMD + Asteroide Hyalosis mit dem EasyScan 51
Abbildung 22 Asteroide Hyalosis verdeckt die AMD im Optos Daytona - Pseudocolor 52
Abbildung 23 Asteroide Hyalosis verdeckt die AMD im Optos Daytona - Rotlaser 52
Abbildung 24 Periphere Fleckblutungen außerhalb der standardisierten Felder (ETDRS) 55
Abbildung 25 Peripheres Netzhautloch 56
Abbildung 26 Retinochisis + Hypertrophie des RPE 57

Tabellenverzeichnis

Tabelle 1 Grad der Übereinstimmung nach Landis und Koch [71] 37
Tabelle 2 Anzahl der Augen mit Auffälligkeiten 38
Tabelle 3 Lokalisierung der Auffälligkeiten 38
Tabelle 4 Übersendungen zur ärztlichen Kontrolle 39
Tabelle 5 Übersicht: Verdachtsdiagnosen des zentralen Netzhautbereichs 39
Tabelle 6 Häufigkeiten der Übereinstimmungen und Unterscheidungen 40
Tabelle 7 Ergebnisse der Interrater-Reliabilität nach Cohens Kappa 41
Tabelle 8 Weiterleitung zum Augenarzt aufgrund peripherer Auffälligkeiten 43
Tabelle 9 Anzahl und Art peripherer Auffälligkeiten 43

Anhang

Berechnungen des Cohens Kappa

AMD

		EasyScan	EasyScan		
		0	1		
Optos	0	518,00	4	522	97,39%
Optos	1	1	13	14	2,61%
		519,00	17,00	536	
		96,83%	3,17%		
Relative Übereinstimmung		99,07%			
Zufällige Übereinstimmung		94,38%			
	Kappa	0,83			

C / D - Ratio

		EasyScan	EasyScan		
		0	1		
Optos	0	478,00	4	482	89,93%
Optos	1	2	52	54	10,07%
		480,00	56,00	536	
		89,55%	10,45%		
Relative Übereinstimmung		98,88%			
Zufällige Übereinstimmung		81,58%			
	Kappa	0,94			

Harte Drusen

		EasyScan	EasyScan		
		0	1		
Optos	0	507,00	3	510,00	95,15%
Optos	1	2	24	26,00	4,85%
		509,00	27,00	536,00	536,00
		94,96%	5,04%		
Relative Übereinstimmung		99,07%			
Zufällige Übereinstimmung		90,60%			
	Kappa	0,90			

Weiche Drusen

		EasyScan	EasyScan		
		0	1		
Optos	0	523,00	3	526	98,13%
Optos	1	0	10	10	1,87%
		523,00	13,00	536	
		97,57%	2,43%		
Relative Übereinstimmung		99,44%			
Zufällige Übereinstimmung		95,80%			
	Kappa	0,87			

Foramen

		EasyScan	EasyScan		
		0	1		
Optos	0	534,00	1	535,00	99,81%
Optos	1	0	1	1,00	0,19%
		534,00	2,00	536,00	536,00
		99,63%	0,37%		
Relative Übereinstimmung		99,81%			
Zufällige Übereinstimmung		99,44%			
	Kappa	0,67			

Glaukom

		EasyScan	EasyScan		
		0	1		
Optos	0	504,00	1	505	94,22%
Optos	1	1	30	31	5,78%
		505,00	31,00	536,00	
		94,22%	5,78%		
Relative Übereinstimmung		99,63%			
Zufällige Übereinstimmung		89,10%			
	Kappa	0,97			

Gliose

		EasyScan	EasyScan		
		0	1		
Optos	0	520,00	6	526	98,13%
Optos	1	0	10	10	1,87%
		520,00	16,00	536	
		97,01%	2,99%		
Relative Übereinstimmung		98,88%			
Zufällige Übereinstimmung		95,26%			
	Kappa	0,76			

Kreuzungszeichen

		EasyScan	EasyScan		
		0	1		
Optos	0	438,00	4	442	82,46%
Optos	1	1	93	94	17,54%
		439,00	97,00	536	
		81,90%	18,10%		
Relative Übereinstimmung		99,07%			
Zufällige Übereinstimmung		70,71%			
	Kappa	0,97			

Mikroaneurysmen

		EasyScan	EasyScan		
		0	1		
Optos	0	520,00	1	521	97,20%
Optos	1	0	15	15	2,80%
		520,00	16,00	536	
		97,01%	2,99%		
Relative Übereinstimmung		99,81%			
Zufällige Übereinstimmung		94,38%			
	Kappa	0,97			

Nävi

		EasyScan	EasyScan		
		0	1		
Optos	0	529,00	0	529	98,69%
Optos	1	1	6	7	1,31%
		530,00	6,00	536	
		98,88%	1,12%		
Relative Übereinstimmung		99,81%			
Zufällige Übereinstimmung		97,60%			
	Kappa	0,92			

Ödeme

		EasyScan	EasyScan		
		0	1		
Optos	0	531,00	1	532	99,25%
Optos	1	0	4	4	0,75%
		531,00	5,00	536	
		99,07%	0,93%		
Relative Übereinstimmung		99,81%			
Zufällige Übereinstimmung		98,33%			
	Kappa	0,89			

Tortuositas

		Optos	Optos		
		0	1		
Optos	0	473,00	2	475	88,62%
Optos	1	5	56	61	11,38%
		478,00	58,00	536	
		89,18%	10,82%		
Relative Übereinstimmung		98,69%			
Zufällige Übereinstimmung		80,26%			
	Kappa	0,93			

Aufnahmen des EasyScan und des Optos bei vergrößerter Darstellung

EasyScan bei Katarakt - Grünlaser (Abbildung 17)

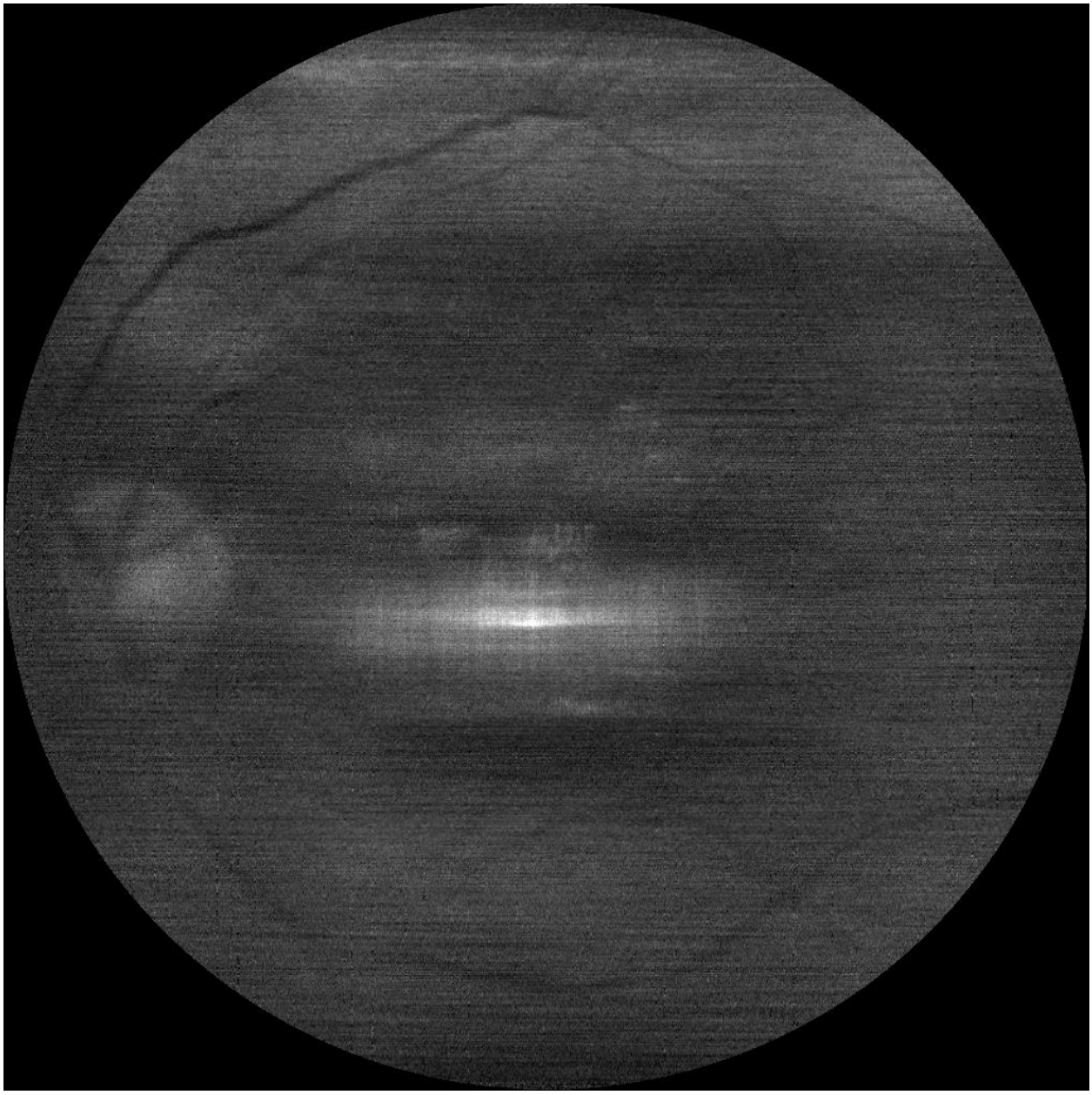

EasyScan bei Katarakt – Infrarotlaser (Abbildung 17)

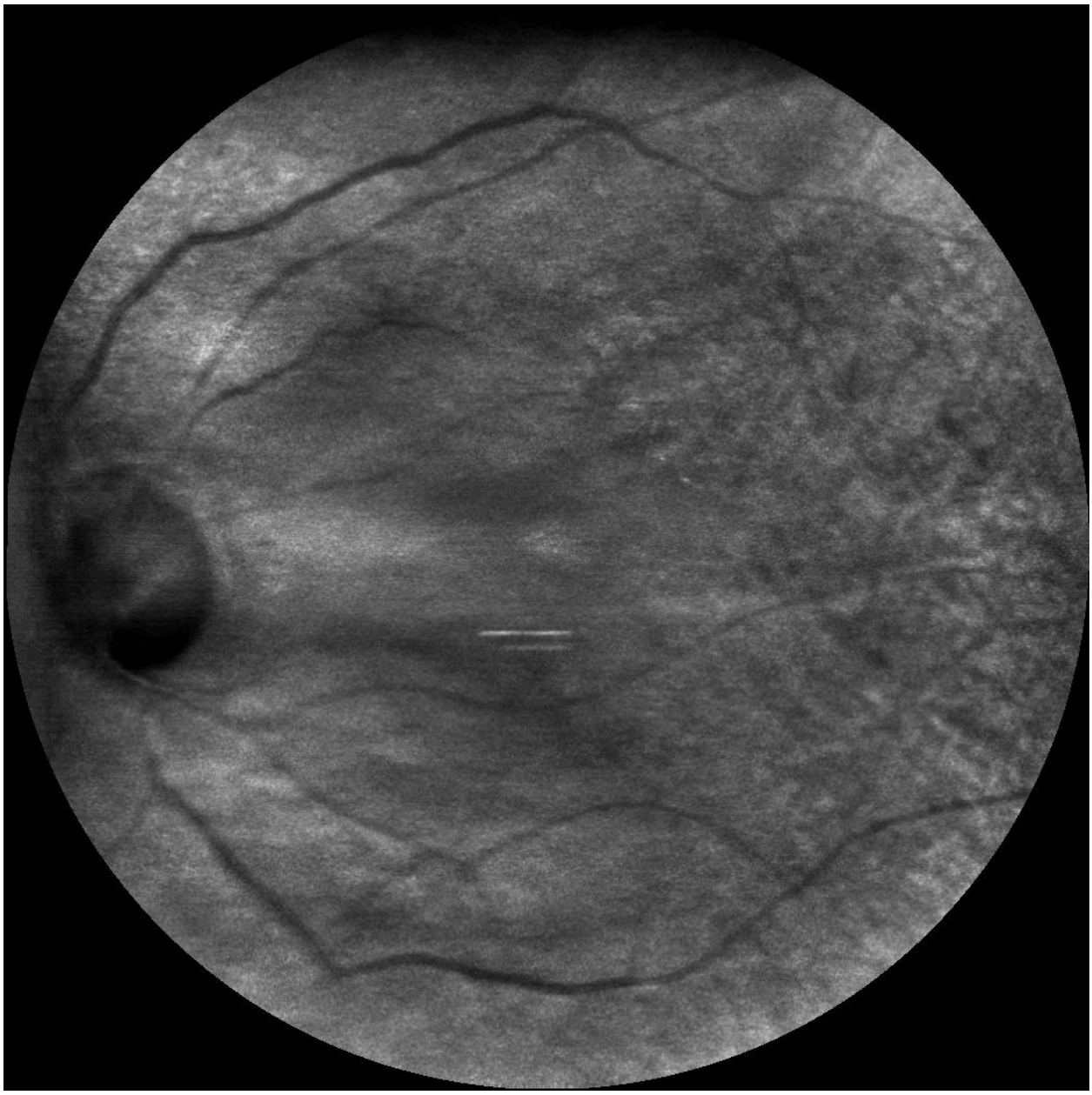

Optos bei Katarakt – Grünlaser (Abbildung 18)

Optos bei Katarakt – Infrarotlaser (Abbildung 18)

AMD mit dem EasyScan (Abbildung 19)

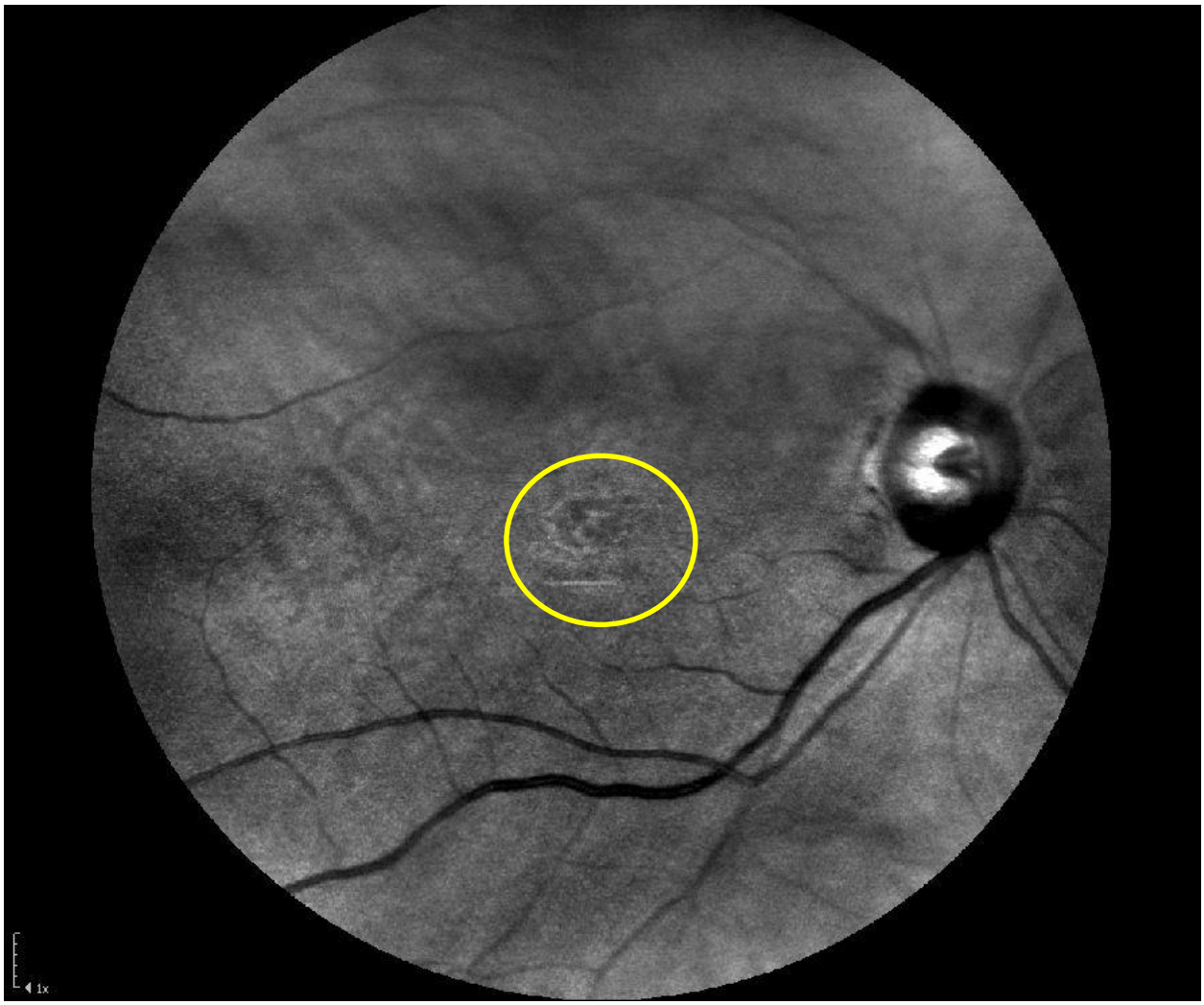

AMD mit dem Optos Daytona (Abbildung 20)

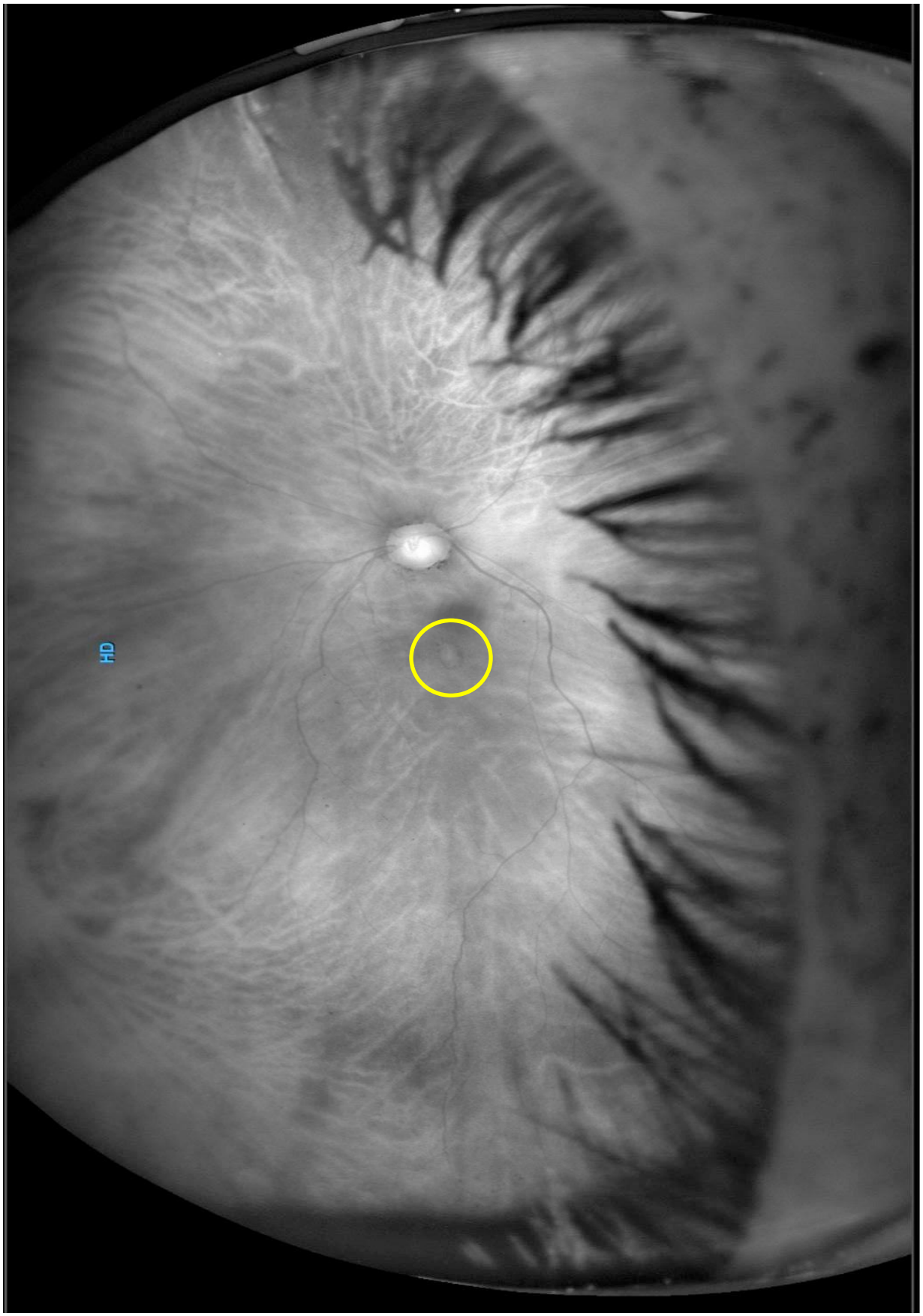

AMD und Asteroide Hyalosis mit dem EasyScan (Abbildung 21)

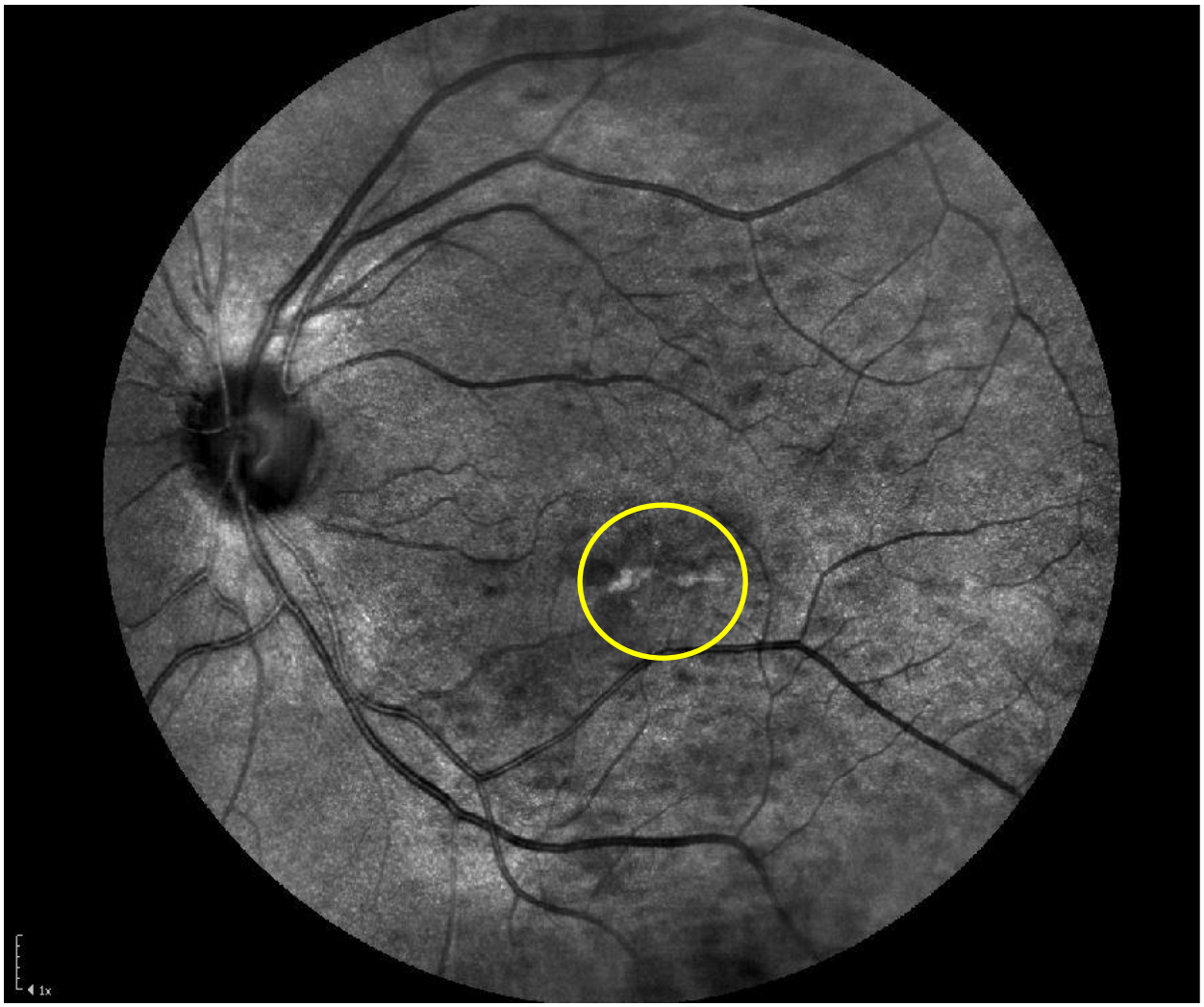

Asteroide Hyalosis verdeckt die AMD beim Optos Daytona (Abbildung 22)

Asteroide Hyalosis verdeckt die AMD beim Optos Daytona (Abbildung 23)

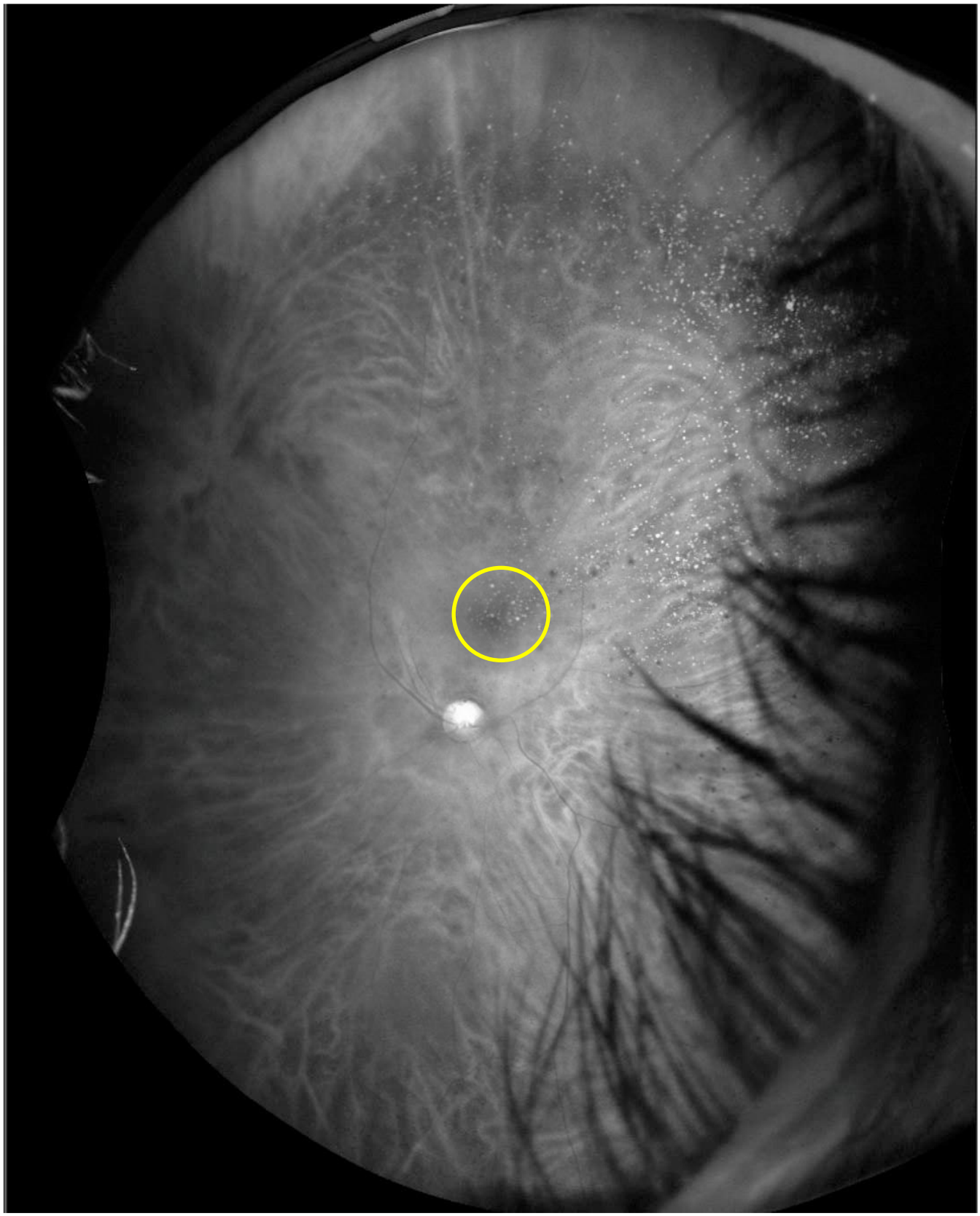

Periphere Fleckblutungen außerhalb der standardisierten Felder (ETDRS) (Abbildung 24)

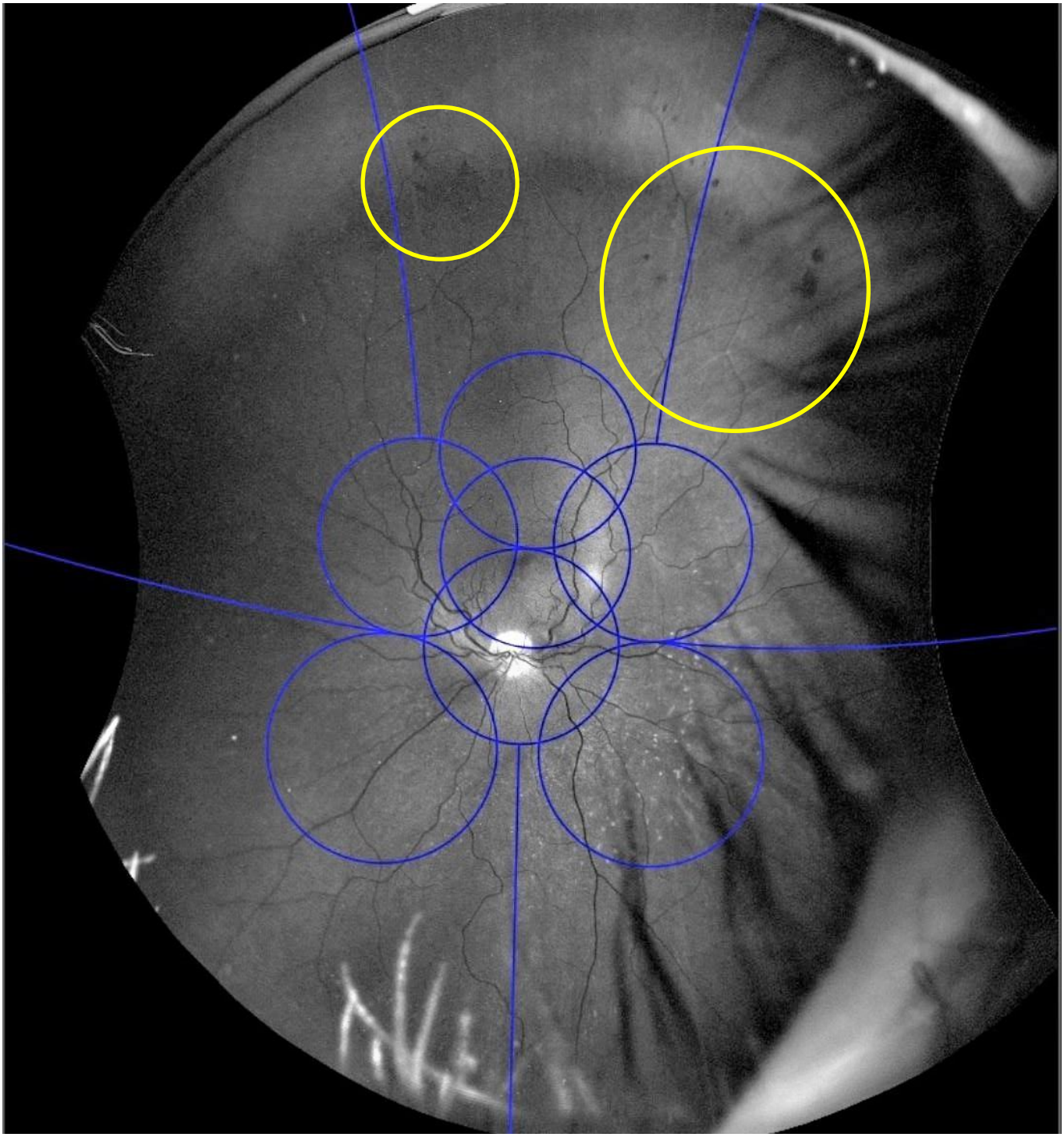

Peripheres Netzhautloch (Abbildung 25)

Retinochisis + Hypertrophie des RPE (Abbildung 26)